

EDENTULISMO ASOCIADO A LA  
PREVALENCIA DE TABIQUES EN  
EL SENO MAXILAR EN  
RADIOGRAFÍAS PANORÁMICAS  
DIGITALES DEL CENTRO DE  
RADIOLOGÍA ORAL  
IMAXCENTER3D, PUNO 2023

*por* YASHIRA MADAI CARPIO CRUZ

---

**Fecha de entrega:** 25-ago-2024 07:35p.m. (UTC-0500)

**Identificador de la entrega:** 2437963655

**Nombre del archivo:** T036\_71476909\_T.docx (28.23M)

**Total de palabras:** 14681

**Total de caracteres:** 82051

**UNIVERSIDAD ANDINA**  
**NÉSTOR CÁCERES VELÁSQUEZ**  
**FACULTAD DE ODONTOLOGÍA**  
**ESCUELA PROFESIONAL DE ODONTOLOGÍA**



12

**EDENTULISMO ASOCIADO A LA PREVALENCIA DE  
TABIQUES EN EL SENO MAXILAR<sup>1</sup> EN RADIOGRAFÍAS  
PANORÁMICAS DIGITALES DEL CENTRO DE  
RADIOLOGÍA ORAL IMAXCENTER3D, PUNO 2023**

**TESIS PRESENTADA POR:**

**Bach. YASHIRA MADAI CARPIO CRUZ**

**PARA OPTAR EL TÍTULO PROFESIONAL DE:  
CIRUJANO DENTISTA**

**JULIACA – PERÚ**

**2024**

**UNIVERSIDAD ANDINA**  
**NÉSTOR CÁCERES VELÁSQUEZ**  
**FACULTAD DE ODONTOLOGÍA**  
**ESCUELA PROFESIONAL DE ODONTOLOGÍA**  
**EDENTULISMO ASOCIADO A LA PREVALENCIA DE**  
**TABIQUES EN EL SENO MAXILAR EN RADIOGRAFÍAS**  
**PANORÁMICAS DIGITALES DEL CENTRO DE**  
**RADIOLOGÍA ORAL IMAXCENTER3D, PUNO 2023**

**TESIS PRESENTADA POR:**

**Bach. YASHIRA MADAI CARPIO CRUZ**

**PARA OPTAR EL TÍTULO PROFESIONAL DE:**  
**CIRUJANO DENTISTA**

**APROBADA POR EL JURADO REVISOR:**

**PRESIDENTE**

**:**

  
Dr. EDUARDO LUJAN URVIOLA

**PRIMER MIEMBRO**

**:**

  
Dr. ENRIQUE ELEUTERIO ZUÑIGA MEDINA

**SEGUNDO MIEMBRO**

**:**

  
Dra. EDITH CARI CHECA

**ASESOR DE TESIS**

**:**

  
Dr. RILDO PAUL TAPIA CONDORI

**LÍNEA DE INVESTIGACIÓN**

**:**

ODONTOLOGÍA, CIRUGÍA ORAL Y MEDICINA ORAL - P31



# Universidad Andina "Néstor Cáceres Velásquez"

SE APRUEBA LA SUSTENACIÓN DE TESIS PARA OPTAR EL TÍTULO PROFESIONAL

## **RESOLUCIÓN N° 204-2024-D-F.OD-UANCV-J**

Juliaca, 2024 julio 4

### **VISTOS:**

El expediente N° 7517-24, presentado por el (la) Bachiller: **CARPIO CRUZ YASHIRA MADAI**, con número de matrícula N° 15233001 de la Escuela Profesional de Odontología Facultad de Odontología /Universidad Andina "Néstor Cáceres Velásquez" de Juliaca.

### **CONSIDERANDO:**

**Que**, las facultades son unidades fundamentales de organización, formación académica profesional, integrado por profesores, estudiantes y graduados, gozan de autonomía de gobierno en lo académico, económico y administrativo de acuerdo a Ley y al Estatuto Universitario de nuestra primera Casa Superior de Estudios;

**Que**, al haberse cumplido con los requisitos exigidos por el Reglamento Interno de la Unidad de Investigación de la Facultad de Odontología, y la Directiva N° 004-2019-UANCV-OI/ Oficina de Investigación de la Universidad Andina "Néstor Cáceres Velásquez" de Juliaca, y el Reglamento de Grados y Títulos de la Facultad de Odontología, la Comisión de Grados y Títulos.

**Que**, el (la) Bachiller: **CARPIO CRUZ YASHIRA MADAI**, con número de matrícula N° 15233001 de la Escuela Profesional de Odontología Facultad de Odontología/ Universidad Andina "Néstor Cáceres Velásquez" de Juliaca, ha presentado el dictamen EDENTULISMO ASOCIADO A LA PREVALENCIA DE TABIQUES EN EL SENO MAXILAR EN RADIOGRAFÍAS PANORÁMICAS DIGITALES DEL CENTRO DE RADIOLOGÍA ORAL IMAXCENTER3D, PUNO 2023. Para ser sustentada;

**Que**, el referido Dictamen de Tesis fue aprobado por los jurados, donde se establece la fecha de sustentación, habiendo para el efecto cumplido los requisitos establecidos en el Reglamento de Grados y Títulos de la Facultad de Odontología;

**Que**, en el Reglamento para la obtención de los Grados Académicos de Bachiller y Título Profesional de la Escuela Profesional de Odontología de la UANCV, establece que la Tesis es resultado de la Investigación Científica, individual y personal sobre un área de su especialización o su equivalente, y;

**Estando**, en uso de las atribuciones conferidas al Decano de la Facultad de Odontología y estando al informe de la Comisión de Grados y Títulos de la Facultad.

### **SE RESUELVE:**

**PRIMERO.- NOMBRAR**, a los miembros del Jurado que calificarán la Sustentación de Tesis Profesional del (la) Bachiller: **CARPIO CRUZ YASHIRA MADAI**, con número de matrícula N° 15233001 de la Escuela Profesional de Odontología Facultad de Odontología/ Universidad Andina "Néstor Cáceres Velásquez" de Juliaca, ha presentado el dictamen EDENTULISMO ASOCIADO A LA PREVALENCIA DE TABIQUES EN EL SENO MAXILAR EN RADIOGRAFÍAS PANORÁMICAS DIGITALES DEL CENTRO DE RADIOLOGÍA ORAL IMAXCENTER3D, PUNO 2023. Siendo los Jurados los siguientes docentes:





# Universidad Andina "Néstor Cáceres Velásquez"

PRESIDENTE : Dr. EDUARDO LUJAN URVIOLA  
PRIMER MIEMBRO : Dr. ENRIQUE ELEUTERIO ZUÑIGA MEDINA  
SEGUNDO MIEMBRO : Dra. EDITH CARI CHECA  
ASESOR : Dr. RILDO PAUL TAPIA CONDORI

**SEGUNDO.- DETERMINAR,** que la fecha de Sustentación de Tesis Profesional, se llevara a cabo el día Miércoles 17 de julio de 2024, a horas 11:00a.m., hora exacta, en la Sala de Grados de la Facultad de Odontología.

**TERCERO.-** Realizado el Examen de Sustentación de Tesis, el Jurado levanta el Acta en el libro respectivo, donde indicara el resultado obtenido por el (la) Bachiller que se somete al examen.

**CUARTO.-** La Decanatura de la Facultad de Odontología, el jurado y el presidente de la Comisión Permanente de Grados y Títulos de la Facultad, quedan encargados de dar cumplimiento a la presente Resolución.

REGÍSTRESE, COMUNÍQUESE Y CUMPLASE.



DISTRIBUCION:  
Jurados(3)  
Asesor (1)  
F. Odontología,  
Interesado  
Gabby H.



# Universidad Andina "Néstor Cáceres Velásquez"

SE APRUEBA BORRADOR DE TESIS PARA OPTAR EL TÍTULO PROFESIONAL

## **RESOLUCIÓN N° 078-2024-D-F.OD-UANCV-J**

Juliaca, 2024 abril 15

### **VISTOS:**

El Expediente N° 3020-24 presentado por (el), (la) Bach. **CARPIO CRUZ YASHIRA MADAI**, quien solicita la aprobación del Borrador de Tesis Titulado: EDENTULISMO ASOCIADO A LA PREVALENCIA DE TABIQUES EN EL SENO MAXILAR EN RADIOGRAFÍAS PANORÁMICAS DIGITALES DEL CENTRO DE RADIOLOGÍA ORAL IMAXCENTER3D, PUNO 2023. Para optar el título profesional de CIRUJANO DENTISTA.

### **CONSIDERANDO:**

**Que**, las facultades son unidades fundamentales de organización, formación académica profesional, integrado por profesores, estudiantes y graduados, gozan de autonomía de gobierno en lo académico, económico y administrativo de acuerdo a Ley y al Estatuto Universitario de nuestra primera Casa Superior de Estudios;

**Que**, al haberse cumplido con los requisitos exigidos por el Reglamento Interno de la Unidad de Investigación de la Facultad de Odontología, y la Directiva N° 004-2019-UANCV-OI/ Oficina de Investigación de la Universidad Andina "Néstor Cáceres Velásquez" de Juliaca, y el Reglamento de Grados y Títulos de la Facultad de Odontología, la Comisión de Grados y Títulos ha designado el jurado pertinente, el mismo que está integrado por:

Presidente	: Dr.	EDUARDO LUJAN URVIOLA
Primer Miembro	: Dr.	ENRIQUE ELEUTERIO ZUÑIGA MEDINA
Segundo Miembro	: Dra.	EDITH CARI CHECA

**Que**, el jurado dictaminador ha emitido el dictamen favorable para que dicho Borrador de Tesis pueda ser aprobado por Resolución;

**Estando**, el informe favorable de la Comisión de Grados y Títulos, en concordancia con el reglamento de Grados y Títulos de la Facultad de Odontología y en uso de las atribuciones que le confiere la Ley Universitaria N° 30220, Ley de Creación de la UANCV N° 23738 y modificatoria y el Estatuto de la UANCV, al Decano de la Facultad de Odontología.

### **SE RESUELVE:**

**PRIMERO: APROBAR** el **BORRADOR DE TESIS** titulado: EDENTULISMO ASOCIADO A LA PREVALENCIA DE TABIQUES EN EL SENO MAXILAR EN RADIOGRAFÍAS PANORÁMICAS DIGITALES DEL CENTRO DE RADIOLOGÍA ORAL IMAXCENTER3D, PUNO 2023. Presentado por el (la) Bach. **CARPIO CRUZ YASHIRA MADAI**; de conformidad a lo establecido con el Reglamento de la Unidad de Investigación con fines de obtención de Grados Académicos y Títulos Profesionales, y el Reglamento de Grados y Títulos de la Facultad de Odontología, se dispone su **REVISIÓN**.





## Universidad Andina "Néstor Cáceres Velásquez"

**SEGUNDO: RECONOCER**, como ASESOR DE TESIS: al  
DR. RILDO PAUL TAPIA CONDORI.

**TERCERO:** DISPONER que, el Director de la Unidad de Investigación de la Facultad y las secretarías académica y administrativa, quedan encargados del cumplimiento de la presente resolución.

REGÍSTRESE, COMUNÍQUESE Y CUMPLASE.



DISTRIBUCION:  
F. Odontología, (1)  
Asesor (1)  
Interesada, (1)  
Gabby.



# Universidad Andina "Néstor Cáceres Velásquez"

SE APRUEBA PROYECTO DE TESIS PARA OPTAR EL TÍTULO PROFESIONAL

## **RESOLUCIÓN N° 038-2023-D-F.OD-UANCV-J**

Juliaca, 2023 abril 21

### **VISTOS:**

El Oficio N° 003-2023-U.I/F.OD-UANCV-J, del Director de la Unidad de Investigación de la Facultad de Odontología, y la copia del acta de Registro de Proyecto de Investigación de fecha 24 de noviembre de 2022. Para optar el título profesional de CIRUJANO DENTISTA.

### **CONSIDERANDO:**

**Que,** las facultades son unidades fundamentales de organización, formación académica profesional, integrado por profesores, estudiantes y graduados, gozan de autonomía de gobierno en lo académico, económico y administrativo de acuerdo a Ley y al Estatuto Universitario de nuestra primera Casa Superior de Estudios;

**Que,** el (la) **Bach. CARPIO CRUZ YASHIRA MADAI**, quien solicita la aprobación del proyecto de Tesis Titulado: EDENTULISMO ASOCIADO A LA PREVALENCIA DE TABIQUES EN EL SENO MAXILAR EN RADIOGRAFÍAS PANORÁMICAS DIGITALES DEL CENTRO DE RADIOLOGÍA ORAL IMAXCENTER3D, PUNO 2023. Para optar el título profesional de CIRUJANO DENTISTA;

**Que,** al haberse cumplido con los requisitos exigidos por el Reglamento Interno de la Unidad de Investigación de la Facultad de Odontología, y la Directiva N° 004-2019-UANCV-OI/ Oficina de Investigación de la Universidad Andina "Néstor Cáceres Velásquez" de Juliaca;

**Que,** el Comité de Investigación dio su opinión técnica sobre la evaluación del proyecto de Tesis, el mismo que ha emitido el dictamen favorable para que dicho proyecto pueda ser aprobado por Resolución;

**Que,** el Director de la Unidad de Investigación de la Facultad de Odontología, nomino como **ASESOR DE TESIS:** al **DR. RILDO PAUL TAPIA CONDORI**, donde tendrá que asumir con responsabilidad de originalidad en el Trabajo de Investigación, y;

**Estando,** el informe favorable de la Directora de la Unidad de Investigación en concordancia al Reglamento de la Unidad de Investigación de la Facultad de Odontología y en uso de las atribuciones que le confiere la Ley Universitaria N° 30220, Ley de Creación de la UANCV N° 23738 y modificatoria, Resolución de Institucionalización 1287-92-NAR. D.L. N° 739 y el estatuto de la UANCV, al Decano de la Facultad de Odontología.

### **SE RESUELVE:**

**PRIMERO: APROBAR** el PROYECTO DE TESIS titulado: EDENTULISMO ASOCIADO A LA PREVALENCIA DE TABIQUES EN EL SENO MAXILAR EN RADIOGRAFÍAS PANORÁMICAS DIGITALES DEL CENTRO DE RADIOLOGÍA ORAL IMAXCENTER3D, PUNO 2023. Presentado por el (la) **Bach. CARPIO CRUZ YASHIRA MADAI**; de conformidad a lo establecido con el Reglamento de la Unidad de Investigación con fines de obtención de Grados Académicos y Títulos Profesionales, y el Reglamento de Grados y Títulos de la Facultad de Odontología, se dispone su **EJECUCIÓN.**





# Universidad Andina "Néstor Cáceres Velásquez"

**SEGUNDO:** RECONOCER, como ASESOR DE TESIS: al  
**DR. RILDO PAUL TAPIA CONDORI.**

**TERCERO:** DISPONER que, el Director de la Unidad de Investigación de la Facultad y las secretarías académica y administrativa, quedan encargados del cumplimiento de la presente resolución.

REGÍSTRESE, COMUNÍQUESE Y CUMPLASE.



UNIVERSIDAD ANDINA "NESTOR CACERES VELASQUEZ"  
FACULTAD DE ODONTOLOGIA


Dr. Rildo Paul Tapia Condori  
DECANO

DISTRIBUCION:  
F. Odontología, (1)  
Asesor (1)  
Interesada (1)  
Gabby H.

Metadatos complementarios - UANCV



Título de la Tesis	
EDENTULISMO ASOCIADO A LA PREVALENCIA DE TABIQUES EN EL SENO MAXILAR EN RADIOGRAFÍAS PANORÁMICAS DIGITALES DEL CENTRO DE RADIOLOGÍA ORAL IMAXCENTER3D, PUNO 2023	
<b>Datos de autor</b>	
Nombres y apellidos	YASHIRA MADAI CARPIO CRUZ
Tipo de documento de identidad	DNI
Número de documento de identidad	71476909
URL de ORCID	<a href="https://orcid.org/0009-0005-1658-1318">https://orcid.org/0009-0005-1658-1318</a>
<b>Datos de asesor</b>	
Nombres y apellidos	RILDO PAUL TAPIA CONDORI
Tipo de documento de identidad	DNI
Número de documento de identidad	30859137
URL de ORCID	<a href="https://orcid.org/0000-0002-6195-2932">https://orcid.org/0000-0002-6195-2932</a>
<b>Datos del jurado</b>	
<b>Presidente del jurado</b>	
Nombres y apellidos	EDUARDO LUJAN URVIOLA
Tipo de documento	DNI
Número de documento de identidad	02374488
URL de ORCID	<a href="https://orcid.org/0000-0002-2022-1260">https://orcid.org/0000-0002-2022-1260</a>
<b>Miembro del jurado 1</b>	
Nombres y apellidos	ENRIQUE ELEUTERIO ZUÑIGA MEDINA
Tipo de documento	DNI
Número de documento de identidad	02419543
URL de ORCID	<a href="https://orcid.org/0000-0002-4793-9053">https://orcid.org/0000-0002-4793-9053</a>
<b>Miembro del jurado 2</b>	
Nombres y apellidos	EDITH CARI CHECA

Tipo de documento	DNI
Número de documento de identidad	01556817
URL de ORCID	<a href="https://orcid.org/0000-0001-6100-1099">https://orcid.org/0000-0001-6100-1099</a>
<b>Datos de investigación</b>	
Línea de investigación	Odontología, cirugía oral y medicina oral – P31
Grupo de investigación	No aplica.
Agencia de financiamiento	Sin financiamiento.
Ubicación geográfica de la investigación	<p><b>CENTRO DE RADIOLOGÍA ORAL IMAXCENTER3D, PUNO</b></p> <p>País: Perú Departamento: Puno Provincia: Puno Distrito: Puno</p> <p><b>Coordenadas:</b> Latitud: -15.841166854614215 Longitud: -70.02672692885382</p> <p><a href="https://maps.app.goo.gl/mEkqjsnFpPapaEa27">https://maps.app.goo.gl/mEkqjsnFpPapaEa27</a></p> 
Año o rango de años en que se realizó la investigación	Abril del 2023 – Julio del 2024
URL de disciplinas OCDE <a href="https://concytec-pe.github.io/Peru-CRIS/vocabularios/ocde_ford.html">https://concytec-pe.github.io/Peru-CRIS/vocabularios/ocde_ford.html</a> - Librería	<p><b>Odontología, Cirugía oral, Medicina oral</b> <a href="https://purl.org/pe-repo/ocde/ford#3.02.14">https://purl.org/pe-repo/ocde/ford#3.02.14</a></p> <p><b>Salud pública, Salud ambiental</b> <a href="https://purl.org/pe-repo/ocde/ford#3.03.05">https://purl.org/pe-repo/ocde/ford#3.03.05</a></p> <p><b>Ciencias de la salud</b> <a href="https://purl.org/pe-repo/ocde/ford#3.03.05">https://purl.org/pe-repo/ocde/ford#3.03.05</a></p>



Dr. Eduardo Lujan Urviola  
DIRECTOR  
UNIDAD DE INVESTIGACIÓN  
FACULTAD DE ODONTOLÓGIA



DECLARACIÓN DE AUTENTICIDAD Y RESPONSABILIDAD

Yo Yashira Madai Carpio Cruz, identificado con DNI Nro. 71476909 en mi condición de egresado de:

- Escuela Profesional
- Programa de Segunda Especialidad,
- Programa de Maestría o Doctorado

Odontología

informo que he elaborado el/la  Tesis o  Trabajo de Investigación,  Trabajo Académico denominada:

Edentulismo asociado a la prevalencia de tabiques en el seno maxilar en radiografías panorámicas digitales del centro de radiología oral IMAXCENTER 3D, Puno 2023

Asesorado por: Dr. Rildo Paul Tapia Condori

Es un tema original.

Declaro que el presente trabajo de tesis es elaborado por mi persona y **no existe plagio/copia** de ninguna naturaleza, en especial de otro documento de investigación (tesis, revista, texto, congreso, o similar) presentado por persona natural o jurídica alguna ante instituciones académicas, profesionales, de investigación o similares, en el país o en el extranjero.

Dejo constancia que las citas de otros autores han sido debidamente identificadas en el trabajo de investigación, por lo que no asumiré como tuyas las opiniones vertidas por terceros, ya sea de fuentes encontradas en medios escritos, digitales o Internet.

Asimismo, ratifico que soy plenamente consciente de todo el contenido de la tesis y asumo la responsabilidad de cualquier error u omisión en el documento, así como de las connotaciones éticas y legales involucradas.

El incumplimiento de lo declarado da lugar a responsabilidad del declarante, en consecuencia; a través del presente documento asumo frente a terceros, la Universidad Andina Néstor Cáceres Velásquez y/o la Administración Pública toda responsabilidad que pueda derivarse por el trabajo final presentado. Lo señalado incluye responsabilidad pecuniaria incluido el pago de multas u otros por los daños y perjuicios que se ocasionen.

Juliaca 11 de Agosto del 2024

  
\_\_\_\_\_  
FIRMA DEL ASESOR (obligatoria)

  
\_\_\_\_\_  
FIRMA (obligatoria)



Huella

## DEDICATORIA

A mi madre, <sup>20</sup> por haberme forjado como la persona que soy en la actualidad, muchos de mis logros, entre los que se incluye este, se los debo a ella.

<sup>1</sup> A toda mi familia que es lo mejor y más valioso que Dios me ah <sup>25</sup> dado, me formaron con reglas y algunas libertades, pero al final siempre me motivaron constantemente para alcanzar mis anhelos.

## AGRADECIMIENTO

A mi universidad, por haberme permitido formarme en ella, gracias a todas las personas que fueron partícipes de este proceso, ya sea de manera directa o indirecta, gracias a todos ustedes, fueron responsables de realizar su pequeño aporte, que ahora se vería reflejado en la culminación en mi paso por la universidad.

Gracias a mi familia, especialmente a mi madre, que fue la mayor promotora durante este proceso.

Gracias a Dios, que fue mi incondicional apoyo y motivador para cada día poder continuar.

## ÍNDICE

<b>1</b>	ÍNDICE.....	xiv
	ÍNDICE DE TABLAS.....	xvii
	ÍNDICE DE GRÁFICOS.....	xviii
	RESUMEN.....	xix
	ABSTRACT.....	xx
	INTRODUCCIÓN.....	xxi

### CAPÍTULO I

#### EL PROBLEMA

1.1	EXPOSICIÓN DE LA SITUACIÓN PROBLEMÁTICA.....	23
1.2	FORMULACIÓN DEL PLANTEAMIENTO DEL PROBLEMA.....	24
1.2.1	Problema general.....	24
1.2.2	Problemas específicos.....	24
1.3	JUSTIFICACIÓN DE LA INVESTIGACIÓN.....	25
1.4	OBJETIVOS.....	25
1.4.1	Objetivo general.....	25
1.4.2	Objetivos específicos.....	26

### CAPÍTULO II

#### MARCO TEÓRICO REFERENCIAL

2.1.	ANTECEDENTES DE LA INVESTIGACIÓN.....	27
2.2.	MARCO TEÓRICO INICIAL.....	36
2.2.1	Edentulismo.....	36
2.2.2	Seno maxilar.....	40

2.2.3 Tabiques del seno maxilar .....	45
2.2.4 Radiografía panorámica digital.....	49
<b>2.3 MARCO CONCEPTUAL.....</b>	<b>54</b>

### **CAPÍTULO III**

#### **HIPÓTESIS Y VARIABLES**

<b>3.1 HIPÓTESIS .....</b>	<b>55</b>
3.1.1 Hipótesis general .....	55
3.1.2 Hipótesis específicas .....	55
<b>3.2 VARIABLES .....</b>	<b>55</b>
<b>3.3 OPERACIONALIZACIÓN DE VARIABLES.....</b>	<b>56</b>

### **CAPÍTULO IV**

#### **PROCEDIMIENTO METODOLÓGICO DE LA INVESTIGACIÓN**

<b>4.1 DISEÑO DE INVESTIGACIÓN .....</b>	<b>57</b>
<b>4.2 TIPO DE INVESTIGACIÓN.....</b>	<b>57</b>
<b>4.3 MÉTODO DE INVESTIGACIÓN .....</b>	<b>57</b>
<b>4.4 POBLACIÓN Y MUESTRA .....</b>	<b>57</b>
<b>4.5 CRITERIOS DE SELECCIÓN .....</b>	<b>57</b>
<b>4.6 TÉCNICAS E INSTRUMENTOS.....</b>	<b>58</b>
<b>4.7 VALIDACIÓN DE INSTRUMENTO.....</b>	<b>58</b>
<b>4.8 PROCEDIMIENTO PARA LA RECOLECCIÓN DE DATOS.....</b>	<b>59</b>
<b>4.9 PROCESAMIENTO Y ANÁLISIS DE DATOS .....</b>	<b>59</b>
<b>4.10 DISEÑO DE CONTRASTACIÓN DE HIPÓTESIS.....</b>	<b>59</b>

4.11 TRATAMIENTO ESTADÍSTICO DE DATOS.....60

## CAPÍTULO V

### RESULTADOS Y CONCLUSIONES

RESULTADOS..... 61

DISCUSIÓN .....78

#### CONCLUSIONES

#### RECOMENDACIONES

#### REFERENCIAS BIBLIOGRÁFICAS

#### ANEXOS

- Anexo N° 1: Matriz de Consistencia
- Anexo N° 2: Solicitud y Constancia de ejecución
- Anexo N° 3: Ficha de análisis radiográfico
- Anexo N° 4: Validación de instrumento
- Anexo N° 5: Evidencias fotográficas
- Anexo N° 6: Informe Radiológico y Tomográfico
- Anexo N° 7: Matriz de sistematización de datos

## ÍNDICE DE TABLAS

<b>TABLA N° 1</b>	FRECUENCIA DE PACIENTES SEGÚN SU GÉNERO Y EDAD QUE ASISTIERON AL CENTRO DE RADIOLOGÍA ORAL IMAXCENTER3D, PUNO 2023.....	62
<b>TABLA N° 2</b>	PREVALENCIA DE TABIQUES EN EL SENO MAXILAR DERECHO ASOCIADO AL TIPO DE EDENTULISMO EN RADIOGRAFÍAS PANORÁMICAS DIGITALES.....	64
<b>TABLA N° 3</b>	PREVALENCIA DE TABIQUES EN EL SENO MAXILAR IZQUIERDO ASOCIADO AL TIPO DE EDENTULISMO EN RADIOGRAFÍAS PANORÁMICAS DIGITALES.....	66
<b>TABLA N° 4</b>	ASOCIACIÓN ENTRE EL NÚMERO DE TABIQUES EN EL SENO MAXILAR DERECHO Y EL TIPO DE EDENTULISMO EN RADIOGRAFÍAS PANORÁMICAS DIGITALES.....	68
<b>TABLA N° 5</b>	ASOCIACIÓN ENTRE EL NÚMERO DE TABIQUES EN EL SENO MAXILAR IZQUIERDO Y EL TIPO DE EDENTULISMO EN RADIOGRAFÍAS PANORÁMICAS DIGITALES.....	70
<b>TABLA N° 6</b>	ASOCIACIÓN ENTRE LA LOCALIZACIÓN POR REGIONES DE TABIQUES EN EL SENO MAXILAR DERECHO Y EL TIPO DE EDENTULISMO EN RADIOGRAFÍAS PANORÁMICAS DIGITALES.....	72
<b>TABLA N° 7</b>	ASOCIACIÓN ENTRE LA LOCALIZACIÓN POR REGIONES DE TABIQUES EN EL SENO MAXILAR IZQUIERDO Y EL TIPO DE EDENTULISMO EN RADIOGRAFÍAS PANORÁMICAS DIGITALES.....	75

## ÍNDICE DE GRÁFICOS

<b>GRÁFICO N° 1</b>	<sup>1</sup> <b>FRECUENCIA DE PACIENTES SEGÚN SU GÉNERO Y EDAD QUE ASISTIERON AL CENTRO DE RADIOLOGÍA ORAL IMAXCENTER3D, PUNO 2023.....</b> 62
<b>GRÁFICO N° 2</b>	<sup>3</sup> <b>PREVALENCIA DE TABIQUES EN EL SENO MAXILAR DERECHO ASOCIADO AL TIPO DE EDENTULISMO EN RADIOGRAFÍAS PANORÁMICAS DIGITALES.....</b> 64
<b>GRÁFICO N° 3</b>	<sup>3</sup> <b>PREVALENCIA DE TABIQUES EN EL SENO MAXILAR IZQUIERDO ASOCIADO AL TIPO DE EDENTULISMO EN RADIOGRAFÍAS PANORÁMICAS DIGITALES.....</b> 66
<b>GRÁFICO N° 4</b>	<sup>2</sup> <b>ASOCIACIÓN ENTRE EL NÚMERO DE TABIQUES EN EL SENO MAXILAR DERECHO Y EL TIPO DE EDENTULISMO EN RADIOGRAFÍAS PANORÁMICAS DIGITALES.....</b> 68
<b>GRÁFICO N° 5</b>	<sup>2</sup> <b>ASOCIACIÓN ENTRE EL NÚMERO DE TABIQUES EN EL SENO MAXILAR IZQUIERDO Y EL TIPO DE EDENTULISMO EN RADIOGRAFÍAS PANORÁMICAS DIGITALES.....</b> 70
<b>GRÁFICO N° 6</b>	<sup>4</sup> <b>ASOCIACIÓN ENTRE LA LOCALIZACIÓN POR REGIONES DE TABIQUES EN EL SENO MAXILAR DERECHO Y EL TIPO DE EDENTULISMO EN RADIOGRAFÍAS PANORÁMICAS DIGITALES.....</b> 72
<b>GRÁFICO N° 7</b>	<sup>4</sup> <b>ASOCIACIÓN ENTRE LA LOCALIZACIÓN POR REGIONES DE TABIQUES EN EL SENO MAXILAR IZQUIERDO Y EL TIPO DE EDENTULISMO EN RADIOGRAFÍAS PANORÁMICAS DIGITALES.....</b> 75

## RESUMEN

**Objetivo:** <sup>1</sup> Determinar la asociación que existe entre el edentulismo y la prevalencia de tabiques en el seno maxilar en radiografías panorámicas digitales del Centro de Radiología Oral Imaxcenter3D, Puno 2023. **Materiales y métodos:** Diseño no experimental, relacional, tipo retrospectivo, transversal, observacional y analítico; método cuantitativo. La población y muestra fueron 135 radiografías panorámicas digitales seleccionadas por conveniencia. <sup>15</sup> La técnica fue la observación. El instrumento fue la ficha de análisis radiográfico validado por el juicio de 3 expertos. **Resultados:** del 98.52% de radiografías de pacientes que presentaron edentulismo parcial; el 53.33% <sup>1</sup> no presentaron tabiques en el seno maxilar derecho y el 45.19% si <sup>1</sup> presentaron tabiques en el seno maxilar derecho. así mismo, el 57.04% no presentaron tabiques en el seno maxilar izquierdo y el 41.48% si presentaron tabiques <sup>1</sup> en el seno maxilar izquierdo. Del 1.48% de los pacientes con edentulismo total; el 0.74% no presentaron tabiques en el seno maxilar derecho y el 0.74% si presentaron tabiques en el seno maxilar derecho, sin embargo ninguno presentó tabiques en el seno maxilar izquierdo. <sup>1</sup> A la prueba chi-cuadrado de Pearson se obtuvo un valor  $p=0.9058 > 0.05$  para el seno maxialr derecho y valor  $p=0.2303 > 0.05$  para el seno maxilar izquierdo. **Conclusión:** no existe asociación significativa entre el edentulismo y <sup>2</sup> la prevalencia de tabiques en el seno maxilar en radiografías panorámicas digitales.

**Palabras clave:** Arcada desdentada arcada parcialmente edéntula, seno maxilar

## 17 ABSTRACT

**Objective:** Determine the association between edentulism and the prevalence of septations in the maxillary sinus in digital panoramic radiographs of the Imaxcenter3D Oral Radiology Center, Puno 2023. **Materials and methods:** Non-experimental, relational, retrospective, transversal, observational and analytical design; quantitative method. The population and sample were 135 digital panoramic radiographs selected by convenience. The technique was observation. The instrument was the radiographic analysis sheet validated by the judgment of 3 experts. **Results:** 98.52% of radiographs of patients who presented partial edentulism; 53.33% did not present septations in the right maxillary sinus and 45.19% did present septations in the right maxillary sinus. Likewise, 57.04% did not present partitions in the left maxillary sinus and 41.48% did present partitions in the left maxillary sinus. Of 1.48% of patients with total edentulism; 0.74% did not present partitions in the right maxillary sinus and 0.74% did present partitions in the right maxillary sinus, however none presented partitions in the left maxillary sinus. The Pearson chi-square test obtained a value of  $p=0.9058 > 0.05$  for the right maxillary sinus and a value  $p=0.2303 > 0.05$  for the left maxillary sinus. **Conclusion:** there is no significant association between edentulism and the prevalence of septations in the maxillary sinus in digital panoramic radiographs.

**Keywords:** Edentulous arch, partially edentulous arch, maxillary sinus

## INTRODUCCIÓN

El edentulismo es la <sup>14</sup> pérdida de piezas dentarias, éste determina cambios en la morfología de ambos maxilares en todos sus niveles. (1) Los senos maxilares o antro de Highmore son cavidades sinusales con una mayor medida, están contenidos en el maxilar superior, por lo general poseen una morfología piramidal con base lateral a las cavidades nasales. (2,3)

Dentro de los senos maxilares se pueden encontrar septum o tabiques intrasinusales, que se describen como una pared delgada del hueso de la cortical, con una cantidad, grosor y longitud variable, dichos septum dividirán los senos paranasales en 2 o más cavidades, surgen desde las paredes inferiores y laterales de los senos.(3)

Una anatomía normal de los senos maxilares se verá afectada por la neumatización producto del edentulismo, y también se podrá ver afectada por la presencia del tabique o tabiques intrasinusales, hecho que podría modificar a un posterior tratamiento rehabilitador protésico mediante implantes.(1)

Las radiografías panorámicas denominadas como ortopantomografías o radiografías de rotación, son un apoyo para el diagnóstico con la función de capturar las estructuras de la cara, la arcada superior e inferior y la estructura de soporte. (4)

Desde las imágenes que se reflejan en la radiografías panorámicas, se pueden describir distintas y diversas alteraciones, por lo cual las prevalencias de estos hallazgos mediante el examen imagenológico, han reportado hasta un 96% de casos. (5)

## CAPÍTULO I

### EL PROBLEMA

#### 1.1 EXPOSICIÓN DE LA SITUACIÓN PROBLEMÁTICA

La estructura anatómica del seno maxilar es fundamental para la cirugía bucal, maxilofacial y la implantología. La presencia de tabiques, ubicados en la superficie interna del seno maxilar, aumenta el riesgo de perforación de la membrana sinusal durante la elevación del seno para la cirugía de implantes dentales. (6)

Las radiografías panorámicas son las más solicitadas a los pacientes como medio auxiliar para un diagnóstico bucal, sin embargo a pesar de tener un mínimo grado de distorsión, permiten visualizar la mayor parte de estructuras entre ellas el seno maxilar y dentro de éstas permite identificar la presencia o ausencia de tabiques o septos maxilares.

La evaluación radiológica rutinaria en la práctica clínica dental, es importante para llevar a cabo un correcto diagnóstico y un adecuado plan de tratamiento. La radiografía panorámica llamada también

ortopantomografía, es una técnica sencilla, rápida, de costo bajo y la dosis de radiación es baja.(7)

<sup>2</sup> Por todo lo descrito la importancia de realizar el presente estudio para conocer la prevalencia de tabiques <sup>17</sup> en el seno maxilar y si la presencia de éstas están o no asociadas al edentulismo.

## 1.2 FORMULACIÓN DEL PLANTEAMIENTO DEL PROBLEMA

### 1.2.1 Problema general<sup>1</sup>

¿Cuál es la asociación que existe entre el edentulismo y la prevalencia de tabiques en el seno maxilar en radiografías panorámicas digitales <sup>1</sup> del Centro de Radiología Oral Imaxcenter3D, Puno 2023?

### 1.2.2 Problemas específicos

- ¿Cuál es la prevalencia de tabiques en el seno maxilar según el tipo de edentulismo en radiografías panorámicas digitales?
- ¿Cuál es la asociación que existe entre el número de tabiques <sup>2</sup> en el seno maxilar y el tipo de edentulismo en radiografías panorámicas digitales?
- ¿Cuál es la asociación que existe entre la localización por regiones de tabiques <sup>4</sup> en el seno maxilar y el tipo de edentulismo en radiografías panorámicas digitales?

## <sup>1</sup> 1.3 JUSTIFICACIÓN DE LA INVESTIGACIÓN

### ✓ Original y novedoso:

Se trata de un tema original, novedoso ya que no se registra en el repositorio institucional una investigación similar, así mismo son pocos los estudios hallados a nivel nacional como internacional.

- ✓ **Relevancia Científica:** Es relevante ya que permite conocer <sup>12</sup> la prevalencia de los tabiques en seno maxilar a través de las radiografías panorámicas que son las radiografías más solicitadas por los Cirujanos Dentistas.

- ✓ <sup>1</sup> **Factibilidad:** es factible y viable porque se contó con la coordinación previa para poder realizar la recolección de datos del <sup>1</sup> trabajo de investigación, también se contó con el presupuesto y la asesoría correspondiente.

- ✓ <sup>1</sup> **Interés personal:**

Obtener el Título Profesional de Cirujano Dentista.

## 1.4 OBJETIVOS

### 1.4.1 Objetivo general

Determinar la asociación que existe entre el edentulismo y la prevalencia de tabiques en el seno maxilar en radiografías panorámicas digitales <sup>1</sup> del Centro de Radiología Oral Imaxcenter3D, Puno 2023.

#### 1.4.2 Objetivos específicos

- Identificar la prevalencia de tabiques en el seno maxilar según el tipo de edentulismo en radiografías panorámicas digitales
- Establecer la asociación que existe entre el número de tabiques en el seno maxilar y el tipo de edentulismo en radiografías panorámicas digitales
- Especificar la asociación que existe entre la localización por regiones de tabiques en el seno maxilar y el tipo de edentulismo en radiografías panorámicas digitales

## <sup>1</sup> CAPÍTULO II

### MARCO TEÓRICO REFERENCIAL

#### 2.1 ANTECEDENTES DE LA INVESTIGACIÓN

##### A NIVEL INTERNACIONAL

Heidari A, et al. Irán 2020. El objetivo fue evaluar la <sup>13</sup>anatomía interna de los senos maxilares y sus septos a través de imagenología en una población iraní. En la metodología, investigación retrospectiva, 2 especialistas en radiología bucal examinaron 366 senos maxilares, de ellos 176 eran de varones y 190 de mujeres en edades de 10 a 65 años en la University of Medical Sciences. Evaluaron la extensión del seno maxilar, prevalencia de septos y su localización o ubicación. <sup>1</sup>La hipótesis se contrastó con la prueba no paramétrica de  $\chi^2$ . Los resultados, los septos en el seno maxilar prevalecieron en 40.5%, de ellos el 31.6% tenía un septo, el 7.9% dos septos y el 1% tres a más septos; El 38% fueron septos de forma horizontal, y el 62% septos con <sup>13</sup>orientación oblicua. En total, hallaron 184 septos en 183 pacientes. Concluyendo que conocer y localizar los senos maxilares mediante imagenología, ayudan en gran medida a prevenir complicaciones postoperatorias. (8)

**Jiménez JL, et al. México 2017.** El propósito fue identificar las caracterizas incidentales frecuentes <sup>8</sup> en radiografías panorámicas de adultos jóvenes de la clínica dental. En <sup>2</sup> la metodología, investigación descriptiva, retrospectiva, transversal; se evaluaron 98 imágenes radiográficas digitales, dónde se exploró alteraciones óseas y anomalías dentales. Para <sup>21</sup> el análisis de datos se aplicó la prueba no paramétrica de chi-cuadrado. En los resultados: se presentaron 387 alteraciones, de ellos el 31.52% fueron lesiones en el seno maxilar y un porcentaje presento neumatización de seno sin septos maxilares, el 32.04% en fosas nasales, el 4.13% lesiones con radiolucidez o radiopacidad, y el <sup>8</sup> 32.29% anomalías relacionadas a retención dental. En conclusión la ortopantomografía es un medio importante para detectar anomalías orofaciales.(7)

**Toraman M, et al. Turquía 2016.** El propósito fue comparar el rendimiento <sup>10</sup> de la tomografía computarizada de haz cónico (CBCT) y la ortopantomografía o radiografía panorámica para detectar la presencia y ubicación <sup>6</sup> de los tabiques o septos de los senos maxilares. En la metodología, la investigación incluyó el examen radiográfico de 104 senos maxilares de 52 individuos (26 mujeres, 50% y 26 hombres, 50%) cuyas radiografías panorámicas e imágenes CBCT se obtuvieron por varias causas dentales que fueron examinadas por consenso de cuatro radiólogos dentomaxilofaciales. Los segmentos maxilares posteriores en la proximidad del seno maxilar se clasificaron como segmentos maxilares edéntulos y dentados. <sup>2</sup> La ubicación de los tabiques del seno

maxilar se clasificó en tabiques primarios y tabiques secundarios según la presencia de diente maxilar en el sitio afectado. Los tabiques del seno maxilar se dividieron en tres categorías (anterior, medio y posterior) según su relación con los dientes maxilares posteriores. Se analizaron los datos estadísticamente con las pruebas de Xi y la prueba de Fisher. En los resultados, los septos se encontraron en el 23,1% y 29,8% de los senos maxilares en radiografías panorámicas e imágenes CBCT, respectivamente. La mayoría de los tabiques del seno maxilar se observaron en segmentos maxilares posteriores dentados tanto en radiografías panorámicas (45,8 %) como en imágenes CBCT (64,5 %). Se hallaron diferencias estadísticamente significativas ( $p < 0.001$ ) entre la radiografía panorámica y las imágenes CBCT para la presencia, ubicación y vecindad con los dientes maxilares posteriores de los tabiques del seno maxilar. Concluyendo que la radiografía panorámica demostró baja confiabilidad en la detección de tabiques de seno maxilar. Las imágenes CBCT pueden proporcionar información valiosa a los médicos sobre la presencia y ubicación de los tabiques del seno maxilar.(9)

**Maestre L, et al. España 2011.** El propósito fue determinar la prevalencia, la ubicación y el tamaño de los tabiques del seno maxilar y comparar los resultados de las radiografías panorámicas y las tomografías computarizadas (TC). En la metodología, se incluyó a 30 pacientes, 17 mujeres y 13 varones, siendo la edad media 50,9 años (rango, 28-73 años), en planificación de tratamiento para restauraciones

implantosoportadas en el maxilar superior. Los observadores analizaron las radiografías panorámicas y las tomografías computarizadas convencionales. Se registraron los tabiques del seno maxilar de cada paciente y el tipo de tabique, así como su ubicación y tamaño. En los resultados: en 60 senos maxilares, las radiografías panorámicas mostraron 32 tabiques (53,3%); La TC en acetato mostró 42 septos (70%); y la TC tridimensional Implametric mostró 40 septos (66,7%). El mayor porcentaje de tabiques en el seno maxilar (60%) se ubicaron en la región media, el 22,5% en la región posterior y el 17,5% en la región anterior. Las radiografías panorámicas dieron lugar a un diagnóstico erróneo en el 46,5% de los casos. Concluyendo que los tabiques del seno maxilar son una variación anatómica frecuente. Y se suelen encontrar en cualquiera de las regiones del seno maxilar independientemente del edentulismo del paciente. La radiografía panorámica puede dar lugar a errores en la visualización de septos en casi la mitad de los casos. Por tanto, siempre que se planifique una elevación de seno maxilar, se debe realizar un estudio exhaustivo del seno afectado mediante TC.(10)

**González H, et al. España 2007.** El propósito del estudio fue evaluar <sup>12</sup> la prevalencia de tabiques en el seno maxilar en radiografías panorámicas. En la metodología, 30 pacientes que iban a ser tratados con implantes dentales se sometieron a radiografías panorámicas. 60 senos maxilares fueron analizados y se dividieron en 2 grupos: el 1º (totalmente desdentados) y el 2º (parcialmente desdentados). Los senos

se dividieron en 3 regiones (anterior, media y posterior), se analizaron los tabiques. En los resultados: de los 30 pacientes, el 36,5% tenían senos maxilares, y el 25% de estos senos tenían tabiques, y el 11,8% de las ortopantomografías fueron falsos negativos. En las ortopantomografías de 10 pacientes, 3 tenían tabiques bilaterales, 5 con tabique en un solo seno y 2 pacientes tenían 2 tabiques unilaterales. En la radiografía panorámica, la porción media del proceso alveolar en el segmento subantral posterior fue la menos distorsionada de las tres porciones medidas. Concluyendo que se encontró que la distorsión era menor en las regiones medias utilizando las radiografías panorámicas. (11)

**Shibli JA, et al. Brasil 2007.** El objetivo fue especificar la presencia de tabiques del seno maxilar en sujetos completamente desdentados mediante radiografía panorámica. La metodología, estudio retrospectivo, observacional, se evaluaron un total de 1024 radiografías panorámicas en cuyos resultados se detectaron 307 tabiques maxilares en 221 sujetos (21,58%); 86 (8,40%) de los sujetos presentaban septos maxilares en ambos senos maxilares. Concluyendo que <sup>2</sup> la regresión logística no logró detectar ninguna correlación entre la presencia de tabiques maxilares, edad y sexo ( $p > 0,05$ ). La prevalencia de tabiques maxilares en esta población brasileña se mostró moderada, lo que indica que los dentistas deben ser conscientes de la presencia de esta estructura anatómica durante el injerto de elevación del seno maxilar. (12)

**Kasabah S, et al. República Checa 2002.** El propósito fue especificar la precisión de la ortopantomografías <sup>16</sup> en la identificación de tabiques del seno maxilar. En la metodología, 68 senos paranasales se examinaron radiográficamente mediante radiografías panorámicas y tomográficas computarizadas (TC). En los resultados hallaron que mediante la tomografía computarizada, 24 (35,9%) de 68 casos maxilares mostraron al menos un tabique, 22 senos (32,3%) mostraron un tabique, mientras que dos senos (2,9%) exhibieron dos tabiques. La radiografía panorámica condujo a un diagnóstico falso con respecto a la presencia o ausencia de septos sinusales en 18 de 68 senos (26,5%). Por otro lado, dieron diagnóstico negativo de septos sinusales en 12 de 24 septos (50%). Concluyeron que hubo total acuerdo entre los dos métodos (septos positivos) solo en 12 de 24 septos (50%).(13)

#### **A NIVEL NACIONAL**

**Yto EL. Lima 2019.** El propósito, fue identificar las características anatómicas <sup>4</sup> del seno maxilar evaluados en ortopantomografías del Hospital Militar Coronel Luis Arias Schreiber. <sup>2</sup> En la metodología, el **investigación descriptiva**, transversal, **observacional**, retrospectiva, **la muestra** 310 ortopantomografías digitales de pacientes entre 20 a 60 años y de ambos géneros. <sup>18</sup> El instrumento fue la ficha de recolección de **datos**, validada por juicio de expertos, se **evaluó** <sup>3</sup> **la presencia de septos** y neumatización **en el seno maxilar**. Se contrastó hipótesis **con** la prueba de  $\chi^2$  de Pearson. Los resultados demostraron que <sup>5</sup> **la prevalencia de septos en el seno maxilar fue de** 66% y la neumatización fue de 64.5%.

Concluyendo que existe <sup>3</sup>prevalencia de septos y neumatización <sup>3</sup>del seno maxilar.(14)

**Córdova SV. Cusco 2019.** El propósito fue evaluar <sup>16</sup>la presencia de variaciones anatómicas y patologías en el seno maxilar en ortopantomografías <sup>3</sup>de la Clínica dental de la Universidad Andina del Cusco. La metodología, estudio no experimental, retrospectivo, de corte transversal, descriptivo. La muestra, fueron 515 ortopantomografías, La técnica la observación. Los resultados, en los varones <sup>3</sup>la frecuencia de la variante anatómica tabicaciones se presentó en 52.8%. y en las mujeres fue de 68.8%. Concluyendo que se presentó alta porcentaje de tabicaciones.(15)

**Schriber M, et al. 2017.** <sup>1</sup>El propósito fue conocer la frecuencia, morfología y ubicación de los tabiques del seno maxilar a través de imagenología. El método, la investigación evaluaron 100 senos maxilares: 50 de pacientes con maxilar posterior dentado y 50 de pacientes con maxilar posterior desdentado. En pacientes mayores de 30 años, y se analizaron las diferencias en cuanto a edad, sexo, lado, ubicación de los tabiques y tipo de dentición (maxilar posterior dentado/edéntulo). Los resultados: La edad media de los 100 pacientes (66 mujeres, 34 hombres) fue de 58,3 años. Se encontraron un total de 60 septos sinusales en exactamente la mitad de los senos evaluados. La mayor parte <sup>7</sup>de los tabiques se encontraron en el suelo del seno maxilar (n = 34/56,7%). De estos, la mayoría se localizó en el maxilar posterior en la región de los segundos molares (n = 27/79,4%). La orientación más

frecuente de los tabiques fue coronal (63,3%), seguida de los tabiques en relación al canal infraorbitario (23,3%). Con respecto al estado de la dentición en el maxilar posterior en relación con la distribución de los tabiques sinusales, los tabiques estaban presentes en 26 (52%) regiones dentadas y en 24 (48%) regiones edéntulas. Por lo tanto, para una posible influencia del estado de la dentición en el maxilar posterior sobre la frecuencia de septos sinusales, no se encontró un impacto significativo ( $P = 0,69$ ). Concluyendo que los tabiques sinusales **son estructuras anatómicas** frecuentes y se hallaron con la misma frecuencia en pacientes con un maxilar posterior dentado y edéntulo.(16)

**Gutiérrez M. Lima 2016.** El objetivo del estudio fue conocer la prevalencia de variantes anatómicas en los senos maxilares evaluadas mediante imagenología en la UPCH. En la metodología, estudio de tipo descriptivo, retrospectivo y transversal. Se revisaron 370 imágenes con 740 senos maxilares de pacientes mayores de 18 años. Los resultados: Se halló que la edad promedio fue 47.4 años. El 69.7% de casos presentaron variantes anatómicas entre ellas neumatización alveolar en 49.4% (n=349), seguida de Septos o tabicaciones en 28.7% (n=203). También algunos antros maxilares presentaron 1,2 y hasta 3 septos. Concluyendo que la frecuencia de variantes anatómicas en el seno maxilar fue estadísticamente alta..(17)

**Peña J. Huánuco 2016.** El objetivo evaluar las variantes anatómicas del seno maxilar en pacientes del Hospital Militar Central. La metodología

estudio de tipo básico, descriptivo, retrospectivo, observacional, transeccional; la muestra fueron 50 pacientes de 20 a 65 años. Para el análisis estadístico se aplicó el análisis descriptivo e inferencial la prueba de  $\chi^2$ . Los resultados, el 62,0% fueron mujeres y el 38,0 % varones. Pacientes con edentulismo parcial en 64%. Se halló en los senos maxiales derechos e izquierdos tabicaciones en 24%, d izquierdo. Concluyendo que existe frecuencia baja de tabicaciones en el seno maxilar (3)

**García WA. Lima 2016.** El propósito fue analizar la presencia de variantes anatómicas en radiografías de pacientes de la CEC-UPCH entre el 2010 al 2014. La metodología: estudio retrospectivo, transversal, la muestra 177 antros o senos maxilares de 119 pacientes. Se analizó la prevalencia y ubicación de los septos o tabicaciones. Los resultados: La frecuencia de septos fue de 32.77% y su ubicación frecuente fue la pared interna y externa en 37.93%. Concluyendo que existió prevalencia de septos en el seno maxilar. No se halló asociación con la edad y género de los pacientes.(18)

## **A NIVEL REGIONAL**

No se han encontrados estudios en la región respecto a las variables planteadas en la presente investigación.

## <sup>1</sup> 2.2 MARCO TEÓRICO INICIAL

### 2.2.1 Edentulismo

El cuerpo es un conjunto complejo de sistemas necesarios para su funcionamiento y que requiere diversas funciones fisiológicas (19); una es la digestión, esta función se inicia de la cavidad bucal con la masticación. Para que esta función sea eficiente es imprescindible la presencia de piezas dentarias, las cuales poseen funciones específicas según su forma, las ausencias dentarias dificultan las funciones masticatorias, ocasionando diversas problemáticas en la salud, como problemas nutricionales o disfunciones en la ATM. (20)

<sup>3</sup> El edentulismo es la pérdida de dientes (21). <sup>3</sup> La ausencia de las piezas dentales determina modificaciones en la morfología y función de importancia a nivel craneofacial. Estas modificaciones se pueden observar de forma intraoral y extrabucal, esto dependerá de la ubicación de la pieza dentaria perdida. (1)

Cada pieza dental posee una función individual y en conjunto, es por ello que a la ausencia de una pieza dental las demás realizarán exigencias extras en conjunto. Al perder un diente ya sea en la zona <sup>27</sup> anterior o posterior, se pone en riesgo a todas las zonas, ya que cumplirán funciones que no le corresponde a la anatomía propia, esto genera trastornos Craneofaciales. (22)

Posterior a una pérdida dental, se ve afectado el proceso alveolar por reabsorciones severas y no reversibles. Se relaciona las atrofas a las reabsorciones en consecuencia a la pérdida del volumen en los huesos verticales, seguidos por neumatizaciones del seno, lo que conlleva a que se reduzca el espacio, quedando un hueso con altura no apta para un tratamiento con implantes. (23)

Una patología principal para la <sup>5</sup> salud entre los individuos será el edentulismo, este <sup>35</sup> puede llegar a alterar la calidad de vida y el estado de salud en general.(24)

Los edentulismos se consideran estados de salud bucal correspondientes a las pérdidas de piezas dentarias, se observan dos clases los parciales y totales (25), su principal causa es la caries dentaria y las enfermedades del periodonto, esta pérdida de piezas dentarias afecta el sistema estomatognático, lo que lleva a los individuos a optar por cambios en su estilo de vida, y en cuanto a la alimentación se producen restricción alimentaria; la especialidad de la odontología rehabilitadora se encarga de realizar tratamientos en diversos niveles de complejidad, mediante prótesis dentarias, recuperando función, estética y la armonización del sistema bucodental.(26)

Es una problemática el edentulismo a nivel de salud pública nacional y mundial, que por lo general no es atendido por los organismos de

salud, aun conociendo la directa repercusión que tiene en el estado general de una persona, siendo de mayor dificultad la masticación en más ausencia dentaria. Las evidencias en investigaciones demuestran que las poblaciones siguen requiriendo exodoncias ante las odontalgias y otras problemáticas derivadas de la caries dentaria, es por ello que los investigadores ven la necesidad de estudiar la prevalencia de edentulismos parciales y su necesidad de terapéutica rehabilitadora.(27)

#### - TIPOS DE EDENTULISMO

- ✓ Los edentulismos parciales se definen como las ausencias de algunos dientes naturales en las arcas dentarias (28). Sus consecuencias afectaran físicamente al individuo con reabsorción en el hueso alveolar, movimientos dentales no deseados, daños en la ATM y afectación psicológica en cuanto a la autoestima.(29)

<sup>36</sup> Un edentulismo parcial es complicado de detallar, se presenta en más de 65,000 asociaciones y los espacios desdentados del mismo arco y el antagonista, es así, que se agrupa de acuerdo a clasificaciones estandarizadas como <sup>3</sup> la clasificación de Kennedy. (30)

- ✓ Un edentulismo total tiene como característica la ausencia completa de las piezas dentales en la cavidad dentaria,

debiéndose a distintos factores, siendo el más importante la caries dental y las enfermedades del periodonto.(31)

Un edentulismo total también depende del estado en que las piezas dentarias fueron extraídas, considerándose causas biológicas, ambientales o factores relacionados al paciente. En países desarrollados la prevalencia es alta en relación a el factor ambiental y sociocultural, consumos de carbohidratos, hábitos de fumar y enfermedades sistémicas.(32)

Será de importancia para un paciente con edentulismo total, un tratamiento rehabilitador oral, y así poder recuperar su función masticatoria q fue alterada, igualmente su estética, fonéticas y confort. (33)

La ausencia dentaria parcial o total afecta en la función masticatoria, ocasionando desnutriciones, contribuyendo a reducir las condiciones sociales, se relaciona también con condiciones crónicas de diabetes y el tabaquismo.(34)

El edentulismo parcial es una patología presente de forma frecuente en los individuos, condición que se hace presente en consecuencia a una escasa educación sanitaria y/o bajo nivel socio-económico, lo que conduce a practicar un tratamiento radical y optar por la pérdida de piezas dentarias. (35)

Las causas primordiales <sup>32</sup> de las pérdidas dentarias serán la caries dental, periodontitis y traumas bucales, las cuales se pueden controlar con un tratamiento adecuado temprano. Esto indicaría que los edentulismos pueden prevenirse y es deber del profesional dar a conocer la dimensión de la problemática, puesto que por lo general los pacientes no acceden a tratamientos de conservación dental por límites económicos y ante la presencia del dolor exigen tratamientos inmediatos como la exodoncia, sin considerar las consecuencias que genera.(35)

## <sup>2</sup> 2.2.2 Seno maxilar

### - ANATOMÍA DEL SENO MAXILAR

El seno paranasal será la extensión aérea de las cavidades nasales, conformada por el seno etmoidal, seno frontal, seno esfenoidal y seno maxilar. (36)

Los senos maxilares o antros de Higmore son amplias cavidades ubicadas en la apófisis piramidal de los maxilares superiores. Aparecen embrionariamente esbozos <sup>11</sup> entre el tercer y cuarto mes de vida fetal, se presentan como evaginaciones ampollares de las mucosas pituitarias posterior a los canales lacrimo-nasales, entre el surco que separa los cornetes medio e inferior, es decir donde será el futuro meato medio.(37)

En el nacimiento se presentará como una división horizontal de ancho aproximado de 10mm, ubicado <sup>11</sup> entre la órbita y la base de las apófisis ascendentes de los maxilares superiores, limitando con los gérmenes dentales inferiormente. Verticalmente el crecimiento del seno se ve condicionado a las erupciones dentarias, y en sentido anteroposterior va depender del desarrollo de las tuberosidades de los maxilares superiores. (37)

El seno maxilar se ubicará de forma par, en ambos huesos maxilares superiores, y están recubiertas por mucosa internamente. Los senos maxilares o antros de Highmore son cavidades que conforman a los senos paranasales del rostro (38). Estos limitan por cuatro paredes, pero también pueden presentar tabiques internos. (39)

- ✓ Las paredes superiores o techo del antro corresponden <sup>3</sup> con el piso de la órbita.
- ✓ El piso o <sup>3</sup> pared inferior, se conforma por la apófisis alveolar de los maxilares y el paladar duro, relacionándose con los alveolos dentales de los dos primeros molares. (38)
- ✓ Las paredes anteriores son la cara facial de los maxilares superiores, zona por donde recorrerá los nervios orbitarios inferiores.

- ✓ Las paredes posteriores serán los canales de los alveolos que corresponderán a la cara anterior de las fosas infra temporales y tienen relación con las fosas pterigopalatinas.
- ✓ La base del seno maxilar tiene relación con los alveolos dentales de los primeros y segundos molares. (38)

El seno maxilar es considerado como el seno paranasal con mayor tamaño (40,41) y están muy cerca de la órbita, el reborde alveolar y los dientes maxilares posteriores, por lo que esta región anatómica puede sufrir lesiones durante los procedimientos dentales (6,42) ; el proceso alveolar maxilar forma el piso del seno maxilar (43). Al seno maxilar lo recubren mucosas respiratorias especializadas. (38)

#### - INERVACIÓN E IRRIGACIÓN DEL SENO MAXILAR:

El seno maxilar se encuentra inervado por su parte mucosa por el nervio alveolar superior posterior y la pared anterior externa la inerva los nervios alveolares superiores medios; ambos pertenecen al nervio trigémino. (38)

Se encuentra irrigado por la arteria infraorbitaria y la arteria dentaria postero superior. (38)

#### - DESARROLLO POSTNATAL DEL SENO MAXILAR

El desarrollo del seno maxilar va a depender del crecimiento del hueso maxilar y de los dientes. La morfología del seno maxilar

<sup>3</sup> puede ser redondeada, ovalada o alargada, la cual se mantiene hasta la erupción dental decidua, es desde ese instante que posee una forma piramidal de manera definitiva, considerándose como concluido su desarrollo a la edad de 15 a 17 años. (44)

El crecimiento suele ser irregular, y por lo general el lado derecho se desarrolla más. El desarrollo del seno no es uniforme, es por ello que posee una fase de crecimiento rápido durante los 6 meses de nacido, y luego frena su crecimiento hasta los dos años y medio, que es un lapso de dentición temporal. Desde que nace hasta ese momento se ocasiona una <sup>3</sup> progresión en la neumatización, alcanzando lateralmente el nervio infraorbitario e inferiormente las inserciones de los cornetes inferiores, resaltando su crecimiento antero-posterior. (44)

- **FUNCIONES DEL SENO MAXILAR:**

La teoría sobre las funciones del seno maxilar son variadas y todas presentan fundamentos e intereses (45). También al ser una cavidad hueca, <sup>24</sup> ayuda a disminuir el peso de la cabeza. (46)

Se determinaron una variedad de funciones imprescindibles para los senos paranasales, y esto será motivo de discrepancia ya que ninguna función determinada fue aceptada a nivel universal como la razón primordial de la existencia. El seno nasal será participe de todas las funciones de la fosa nasal, a excepción del olfato.(47)

- **Función respiratoria**, será una reserva de aire para una correcta función del aparato nasal-broncopulmonar-traqueo-laríngeo. En estos casos funciona al calentar, humificar y depurar las mucosas respiratorias.(48)
- **Función defensiva**, protege contra invasiones de bacterias y virus, mediante las secreciones de las mucosas.(49)
- **Función vocal**, actúa como una caja resonadora con el fin de sostener y ampliar las emisiones de sonidos laríngeos, y de manera peculiar mientras se canta. Por ende, <sup>11</sup> las características de voz se encuentran influenciadas por la posición de las cavidades paranasales, pero especialmente del antro de Hignore o seno maxilar. (49)

El seno maxilar es una cámara neumatizada que disminuye el peso de los huesos maxilares, y por ende del bloque facial, pero sin disminuir la fuerza requerida para absorber y recibir presiones que provienen de la masticación, dejando cavidades amplias propias del humano, las cuales son las orbitarias, nasales y maxilares.(50,51)

En una etapa edéntula de vida, los senos maxilares aumentan su tamaño, llegando muchas veces hasta los procesos alveolares, dejando por lo general una delgada capa de hueso en las caras laterales y oclusales.(52)

### 2.2.3 Tabiques del seno maxilar

Conocer la anatomía de los senos maxilares es de muchísima importancia en el momento de realizar análisis e interpretaciones de las imágenes radiográficas.(53)

Es necesario observar radiográficamente los senos maxilares, e incluir estructuras y zonas adyacentes, permitiendo que el análisis resulte con mayor precisión morfológica, así como la relación con los puntos anatómicos de referencia. (54)

En el piso del seno maxilar será posible poder encontrar diversos accidentes óseos denominados como tabiques intra-sinuales, estos corresponden a la elevación lineal en el hueso, y transcurrirán desde una pared del seno hacia la otra. (55) El septo de los senos maxilares serán una barrera de huesos corticales, los cuales dividirán el suelo de los senos en diversos compartimentos. (34)

La existencia de septum en los senos maxilares se podría deber a los fenómenos que resultan del desarrollo maxilar o consecuencia de una neumatización irregular debido a pérdidas prematuras de piezas dentales. (56)

Las neumatizaciones de los senos maxilares posteriores a una pérdida dental, llevaran a que se formen los septos, estos son más

frecuentes de hallar en maxilares edéntulos que en los maxilares dentados.(57)

La existencia de los tabiques intersinuales en diversas áreas del piso de los senos maxilares indicara el factor de riesgo en diversas técnicas usadas para realizar elevaciones del piso del seno (1), esto se debe a la forma lineal y en su mayoría cortante, pudiendo llegar a realizar desgarros en las mucosas, las cuales recubren el interior de los senos maxilares, ocasionando posteriormente sangrados o complicaciones operarias en el momento.(58)

Los tabiques del seno maxilar denominados también tabiques intrasinuales, son correspondientes a las elevaciones óseas de forma lineal, los cuales van desde la pared del seno maxilar a otra pared. Será frecuente encontrarlos en evaluaciones mediante la radiografía y estos dan la apariencia que dividirán los senos maxilares en cavidades que se denominarán divertículos, estos tendrán una morfología redondeada y son confundidas con lesiones en forma de quiste. (38)

En los senos maxilares, se pueden observar radiográficamente una o varias líneas transversas radiopacas, denominadas 'septos' o tabiques, éstos fueron descritos en 1910 por Underwood (59) y estos pueden separar los senos maxilares en dos a más espacios. Se pueden definir como formaciones de huesos corticales dentro de los

senos maxilares, con morfología de arco y origen <sup>3</sup> en la pared lateral o inferior del seno maxilar, que seccionará el seno en dos a más cavidades. (10,11)

Estos septos de acuerdo a su morfología, ubicación, número y tamaño <sup>11</sup> en el suelo de los senos maxilares, aumentan la probabilidad de perforar la membrana sinusal durante el acto quirúrgico al elevar el piso del seno nasal. (56,60,61)

<sup>2</sup> La existencia de los septos en los senos maxilares pueden ser los fenómenos resultantes de los desarrollos del maxilar o resultado de las neumatizaciones irregulares por pérdidas prematuras de las piezas dentales, es por ello que se demuestra tener una prevalencia y ubicación variable, así también un diagnóstico radiográfico complicado.(62)

Las prevalencias de los septum <sup>2</sup> maxilares en personas edéntulas totales y parcialmente edéntulas variara de 16 – 31.7 % (12). Las áreas más comunes para ubicarlas son los segundos premolares y primeros molares. Por lo general se ubica en un maxilar atrófico edéntulo que en maxilares dentados. (52)

La radiografía panorámica dental, las tomografías computarizadas y las tomografías computarizadas de haz cónico, se han utilizado

como apoyo para reconocer los tabiques del seno maxilar.  
(56,60,63)

#### - **ORIGEN DE LOS TABIQUES DEL SENO MAXILAR**

Según Underwood (59), los pisos de los senos maxilares se dividen con frecuencia en 3 cavidades: la pequeña es una región premolar, una mediana y larga que es una región entre las raíces de las primeras y segundas molares, y otra cavidad pequeña posterior que corresponde a la región de los terceros molares. Las tres divisiones de los pisos están generalmente demarcadas por las crestas, de manera elevada en ocasiones en forma de distinción de los septos, estas corresponden a los tres periodos de actividad dentaria, las cuales fueron separadas por un tiempo. Las porciones anteriores concuerdan a la erupción dental de piezas deciduas, las segundas divisiones corresponden a la erupción de las primeras y segundas molares, y la división posterior corresponde a las terceras molares. Los orígenes de los septos son únicamente dentarios, esto se debe a la persistencia de las divisiones intermedias mientras el piso se introduce entre las raíces en el momento de la erupción, lo que lleva a ubicar los septos entre raíces de piezas adyacentes. (59)

La presencia de septum podría dificultar el procedimiento de elevación de membranas, incrementando la posible perforación. La ubicación de los septos debe ser identificada pre

operatoriamente mediante la transiluminación y correlación con las imágenes radiográficas. Al estar presentes los septos, será necesario aumentar procesos y prevenir perforaciones de las membranas.(64)

#### **2.2.4 Radiografía panorámica digital**

Usar los exámenes auxiliares radiográficos es frecuente en Odontología, como ayuda a entender los síntomas y signos obtenidos durante el examen clínico de los pacientes, forma un componente muy importante e útil, fundamental para establecer el adecuado diagnóstico que ayudara para determinar un acertado tratamiento dental.(65)

La radiografía que se utiliza en Odontología se clasificara en intraoral y extraoral, estas poseen características y usos individuales de acuerdo a las necesidades anatómicas que serán evaluadas, siendo las extraorales por lo general empleadas como auxiliares en los diagnósticos de la cavidad bucal, la ortopantomografía gracias a la amplitud de sus imágenes, permite ver ampliamente las estructuras del maxilar y de la mandíbula, así como su relación con los órganos dentarios, abarcando de cóndilo a cóndilo, y en el maxilar superior incluye de zona de los terceros molares de un lado a otro, y se puede observar también con nitidez el seno maxilar, arcos cigomático, y demás estructuras anatómicas ubicadas dentro del tercio medio del rostro. (65)

Por tanto, la radiografía panorámica es uno de los exámenes imagenológicos que está disponible para el profesional en odontología desde hace muchos años hasta la actualidad, permitiendo capturar en una sola imagen plana, las estructuras de la anatomía maxilofacial y piezas dentarias.(15)

El beneficio de usar una radiografía panorámica está en poder examinar los complejos craneofaciales de manera bilateral y por ende, poder comparar la estructura de un lado con el otro, además de poder capturar rápidamente las estructuras mediante la radiografía panorámica, con una baja radiación y que el paciente se sienta cómodo, sumando los precios moderados a comparación de otros análisis.(66,67)

No obstante, las ortopantomografías fueron usadas en Odontología para diversos usos y poder obtener un diagnóstico, pronósticos y terapéuticas requeridas para diversas patologías, este análisis presenta limitaciones durante la toma de la imagen radiológica, ya que es un corte de tomografía y podría presentar distorsiones o sobreposiciones en sus anatomías, las cuales están comprendidas entre los maxilares, mandíbula, región alveolo dentaria y la región de ATM.(68)

Una ortopantomografía se usa de manera adecuada y con éxito al poder determinar la existencia de patologías, piezas

supernumerarias, dientes impactados, alteración en los senos del maxilar o fosas nasales, patologías osteológicas o lesiones osteogénicas en cualquiera de los maxilares, así como anomalías en la estructura ósea del cráneo.(69)

Los aparatos radiológicos, en especial el de la ortopantomografía, se ha vuelto indispensable para el profesional especializado en maxilofacial y radiología bucal. En la actualidad con la existencia y aumento de la tecnología computarizada, el equipamiento radiográfico presenta desarrollo y mejoras en la obtención de una imagen más clara y con disminución de distorsiones.(70)

Actualmente hay equipo radiográfico panorámico digital, el cual se basa en 2 sistemas, usando sensores, los cuales transmitirán de forma directa a un computador; y otros usan placas de fósforos fotoestimulables, los que al ser sometidos por rayos, estimularán un lector o escáner que obtendrá la imagen. La ortopantomografía, será una herramienta necesaria para su diagnóstico y chequeos masivos (71). Es imprescindible destacar que son bajas las dosis de radiación de una ortopantomografía, la cual no superará la toma de 4 películas en los alveolos.(72)

Esta imagen abarca generalmente de cóndilo al cóndilo contrario de maxilar, <sup>3</sup> del tercer molar del lado derecho hasta el tercer molar contrario, llegando a distinguirse <sup>3</sup> los senos paranasales, arcos

cigomáticos y estructuras anatómicas de los tercios medios de la facie. Con todas esas ventajas radiográficas, también se puede observar el complejo maxilofacial de ambos lados, y por lo mismo detectar estructuras circundantes, que junto a su técnica, poca radiación al cliente y costo económico del análisis, se hace importante. (73)

Las ortopantomografías se indican para poder inspeccionar la anatomía dentaria, detectar patologías en los senos maxilares, más nunca se debe tomar en cuenta únicamente a esta para el descarte de enfermedades sinusales. (15)

#### - ASPECTO RADIOGRÁFICO DE LOS SENOS MAXILARES

El seno maxilar aparece radiográficamente como una cavidad radiolúcida en los maxilares superiores, con bordes y paredes radiopacas de cortezas definidas, densas, y limitadas. Generalmente mientras mayor sea la cavidad, más transparente se apreciará.(74)

Con frecuencia será de utilidad la comparación entre los senos maxilares de ambos lados, y así poder ver la presencia de algunas anomalías, las caras posteriores se localizan de forma paralela del malar, por ende, se visualiza una densidad más opaca debido a la superposición de las estructuras anatómicas.(74)

El seno maxilar reducido generalmente se extiende de segundos premolares hasta los segundos molares, por otra parte, el seno maxilar amplio se extiende desde primeros premolares y a veces caninos hasta sobrepasar en ocasiones los terceros molares.(75)

La relación anatomotopográfica de los senos maxilares con piezas dentarias, las más próximas serán los segundos molares, siendo las celdas mesiales y palatinas las que separan el piso de los senos con una lámina ósea de tan solo 1 mm, continuada por los alveolos de los terceros molares con una separación de 2mm. Los segundos molares son las piezas más próximas al seno maxilar, seguido por el primer y tercer molar, y en menor frecuencia los premolares. (76)

## 2.3 MARCO CONCEPTUAL

- ✓ **EDENTULISMO:** Condición de salud bucal caracterizado por la falta de piezas dentarias, se puede clasificar en total y parcial. (25)
  
- ✓ **EDENTULISMO PARCIAL:** ausencia de algunos dientes naturales en la arcada dentaria. (28)
  
- ✓ **EDENTULISMO TOTAL:** Falta de todas las piezas dentales en la boca, la cual puede tener diversos factores, siendo los más comunes las caries dentarias y enfermedades del periodonto.(31)
  
- ✓ **SENO MAXILAR:** Espacios neumatizados ubicados en ambos maxilares superiores y están recubiertos por una mucosa interiormente, se denominan así a una de las cavidades de forman el conjunto de senos paranasales de la cara. (38)
  
- ✓ **TABIQUES INTRASINUSAL:** Divisiones en el hueso cortical, los cuales dividirán el piso de los senos en diversos compartimentos. (34)
  
- ✓ **RADIOGRAFÍA PANORÁMICA DIGITAL:** Examen auxiliar de imágenes por la cual se puede visualizar las estructuras de la anatomía craneofacial y dental en una sola imagen plana.(15)

## <sup>1</sup> CAPÍTULO III

### HIPÓTESIS Y VARIABLES

#### 3.1 HIPÓTESIS

##### 3.1.1 Hipótesis general

Existe asociación significativa entre el edentulismo y la prevalencia de tabiques en el seno maxilar en radiografías panorámicas digitales del Centro de Radiología Oral Imaxcenter3D, Puno 2023

##### 3.1.2 Hipótesis específicas

- La prevalencia de tabiques en el seno maxilar según el tipo de edentulismo en radiografías panorámicas digitales es regular
- Existe asociación entre el número de tabiques en el seno maxilar y el tipo de edentulismo en radiografías panorámicas digitales.
- La localización por regiones de tabiques en el seno maxilar tiene asociación significativa con el tipo de edentulismo en radiografías panorámicas digitales

#### <sup>1</sup> 3.2 VARIABLES

**Variable X:** Edentulismo

**Variable Y:** Prevalencia de tabiques en el seno maxilar

### 3.3 OPERACIONALIZACIÓN DE VARIABLES

VARIABLES	DIMENSIONES	INDICADORES	ESCALA DE VALORES
<b>V.X.</b> <b>Edentulismo</b>	<b>Tipo de</b> edentulismo	<b>Maxilar superior</b>	- Edentulismo parcial - Edentulismo total
<b>V.Y.</b> <b>Prevalencia de</b> <b>tabiques en el</b> <b>seno maxilar</b>	- Presencia <b>de</b> Tabiques - Número <b>de</b> tabiques - Localización de los tabiques	seno maxilar <b>3</b> Piso del seno maxilar Región <b>del seno</b> maxilar	- Si/No - 1 - 2 - 3 - más de 3 - Región anterior - Región media - Región posterior - Región anterior y media - Región anterior y posterior - Región media y posterior - Región anterior, media y posterior
<b>Variables</b> <b>intervinientes</b>  <b>Características</b> <b>personales</b>	Hemiarcada	Lado  Género  Edad	- Derecho /Izquierdo  - Masculino - Femenino - <b>1</b> 20 a 40 años - 41 a 60 años - Más de 60 años



## **CAPÍTULO IV**

### **PROCEDIMIENTO METODOLÓGICO DE LA INVESTIGACIÓN**

#### **4.1 DISEÑO DE LA INVESTIGACIÓN**

Diseño no experimental, relacional

#### **4.2 TIPO DE INVESTIGACIÓN**

Retrospectivo, transversal, observacional, analítico

#### **4.3 MÉTODO DE INVESTIGACION**

Cuantitativo

#### **4.4 POBLACIÓN Y MUESTRA**

Conformada por todas las <sup>21</sup> radiografías panorámicas digitales de pacientes con edentulismo parcial y total <sup>3</sup> que acudieron al Centro Radiológico Imaxcenter3D, de Enero a Marzo el 2023 y que fueron en total 135. La muestra será seleccionada por conveniencia.

#### **4.5 CRITERIOS DE SELECCIÓN:**

##### **- Criterios de Inclusión**

- ✓ Radiografías panorámicas digitales de pacientes de 20 años a más.
- ✓ De ambos géneros

- ✓ Radiografías de pacientes con edentulismo parcial bilateral.
- ✓ Radiografías de pacientes con edentulismo total en el maxilar superior.

- **Criterios de exclusión**

- ✓ Radiografías de pacientes menores de 20 años.
- ✓ Radiografías de pacientes con edentulismo parcial en el sector anterior.

#### 4.6 TÉCNICAS E INSTRUMENTOS:

- ✓ Para la variable edentulismo la técnica fue la observación y el instrumento la Guía de observación denominada "Ficha de análisis radiográfico".
- ✓ Para la variable prevalencia de tabiques en el seno maxilar, la técnica fue la observación y el instrumento la Guía de observación denominada "Ficha de análisis radiográfico".

#### 4.7 VALIDACIÓN DE INSTRUMENTOS

La investigadora elaboró una Guía de observación denominada "Ficha de análisis radiográfico" donde se registró la edad y género, así como la prevalencia o ausencia de tabiques en el seno maxilar y el tipo de edentulismo. La ficha fue validada por el juicio de 3 expertos, con grado de Doctor, Magister o especialista en radiología oral.

#### **4.8 PROCEDIMIENTO PARA LA RECOLECCIÓN DE DATOS**

- Se procedió a solicitar la autorización al Administrador del Centro de Radiología oral Imaxcenter3D para recoger datos.
- Se seleccionó de la memoria del equipo panorámico digital las radiografías que cumplieron con los criterios de selección.
- Se evaluó el tipo de edentulismo si fue parcial o total.
- Inmediatamente se registró si había o no presencia de tabiques en el seno maxilar.
- Luego se procedió a observar el número de tabiques en el seno maxilar que va de 1, 2, 3 y más de 3. Así también se observó la localización de los tabiques por regiones en el seno maxilar, dividiéndose los compartimientos en anterior, medio y posterior.

#### **4.9 PROCESAMIENTO Y ANÁLISIS DE DATOS**

Los datos recabados se tabularon y con ello se elaboró la matriz de sistematización de datos, y se realizó el procesamiento estadístico.

#### **4.10 DISEÑO DE CONTRASTACIÓN DE HIPÓTESIS**

La contrastación de las hipótesis planteada sobre la probable asociación del edentulismo con la prevalencia de tabiques en el seno maxilar, se realizó con la prueba de  $\chi^2$ .

#### 4.11 TRATAMIENTO ESTADÍSTICO DE DATOS

Se elaboró la matriz de sistematización de datos<sup>18</sup> en una hoja Excel, y en el programa SPSS v21 se realizó el procesamiento estadístico donde se obtuvieron tablas de simple y doble entrada<sup>1</sup> con frecuencias y porcentajes, así también, los gráficos correspondientes.



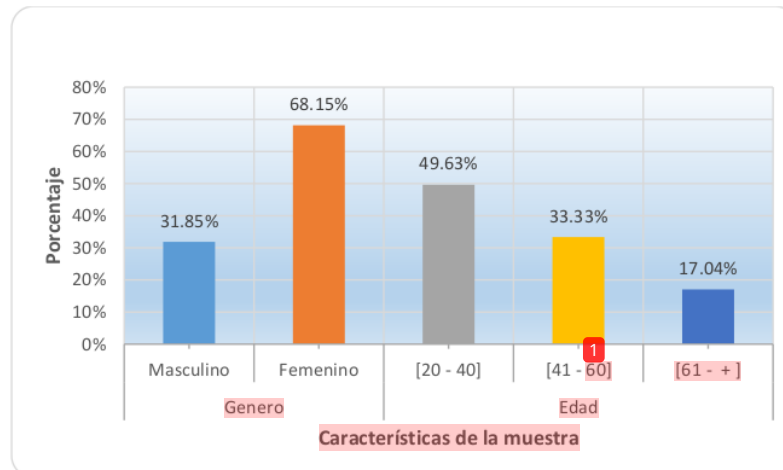
**CAPÍTULO V**  
**RESULTADOS**

**TABLA N° 1**  
**FRECUENCIA DE PACIENTES SEGÚN SU GÉNERO Y EDAD QUE**  
**ASISTIERON AL CENTRO DE RADIOLOGÍA ORAL IMAXCENTER3D, PUNO**  
**2023**

Características	Categorías	f	%
Genero	Masculino	43	31.85
	Femenino	92	68.15
Edad	[20 - 40]	67	49.63
	[41 - 60]	45	33.33
	[61 - + ]	23	17.04
Total		135	100.00

Fuente: Matriz de sistematización de datos

**GRÁFICO N° 1**  
**PORCENTAJE DE PACIENTES SEGÚN SU GÉNERO Y EDAD QUE**  
**ASISTIERON AL CENTRO DE RADIOLOGÍA ORAL IMAXCENTER3D, PUNO**  
**2023**



Fuente: Tabla N° 1.

## INTERPRETACIÓN

La tabla N° 1 muestra la frecuencia de pacientes según su género y edad, en el centro de radiología oral IMAXCENTER3D, Puno 2023, y en 135 radiografías panorámicas digitales se observó lo siguiente.

Sobre el género de los pacientes; el 31.85% fueron del género masculino, el 68.15% femenino.

Respecto a la edad de los pacientes; el 49.63% tenían de 20 a 40 años, el 33.33% de 41 a 60 años y el 17.04% de 61 a más años de edad.

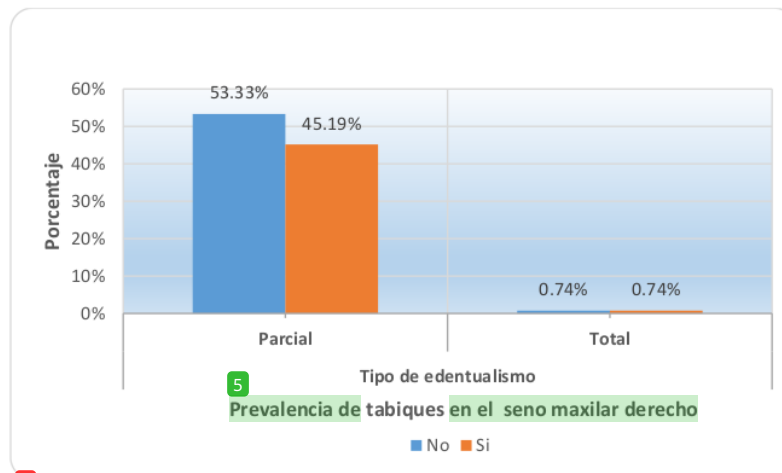
**TABLA N° 2**  
**PREVALENCIA DE TABIQUES EN EL SENO MAXILAR DERECHO**  
**ASOCIADO AL TIPO DE EDENTULISMO EN RADIOGRAFÍAS**  
**PANORÁMICAS DIGITALES**

Prevalencia de tabiques en el seno maxilar derecho	Tipo de edentulismo Parcial		Total		Total	
	f	%	f	%	f	%
No	72	53.33	1	0.74	73	54.07
Si	61	45.19	1	0.74	62	45.93
<b>Total</b>	<b>133</b>	<b>98.52</b>	<b>2</b>	<b>1.48</b>	<b>135</b>	<b>100.00</b>

Fuente: Matriz de sistematización de datos

$\alpha = 0.05$      $gl = 1$      $\chi^2_c = 0.0140$      $\chi^2_t = 3.8415$      $p = 0.9058$

**GRÁFICO N° 2**  
**PREVALENCIA DE TABIQUES EN EL SENO MAXILAR DERECHO**  
**ASOCIADO AL TIPO DE EDENTULISMO EN RADIOGRAFÍAS**  
**PANORÁMICAS DIGITALES**



**1**  
Fuente: Tabla N° 2.

## INTERPRETACIÓN

La tabla N° 2 muestra la prevalencia de tabiques en el seno maxilar derecho asociado al tipo de edentulismo en radiografías panorámicas digitales, y en 135 radiografías se observó lo siguiente.

Acerca del tipo edentulismo de los pacientes; el 98.52%<sup>14</sup> presentaron edentulismo parcial y solo el 1.48% presentaron edentulismo total

<sup>2</sup> Sobre la prevalencia de tabiques en el seno maxilar derecho; el 54.07% no presentaban tabiques y el 45.93% si presentaban.

Además, del 98.52%<sup>1</sup> de pacientes con edentulismo parcial; el 53.33% no presentaron tabiques en el seno maxilar derecho y el 45% si presentaron tabiques. Del 1.48% los pacientes que presentaron edentulismo total; el 0.74% no presentó tabiques en el seno maxilar derecho y el 0.74% si presentaron tabiques.

A través de la prueba chi-cuadrado de Pearson, no existe asociación significativa<sup>1</sup> entre el tipo de edentulismo y la prevalencia de tabiques en el seno maxilar derecho, en radiografías panorámicas digitales del centro de radiología oral<sup>4</sup> IMAXCENTER3D, donde el valor  $p = 0.9058$ .

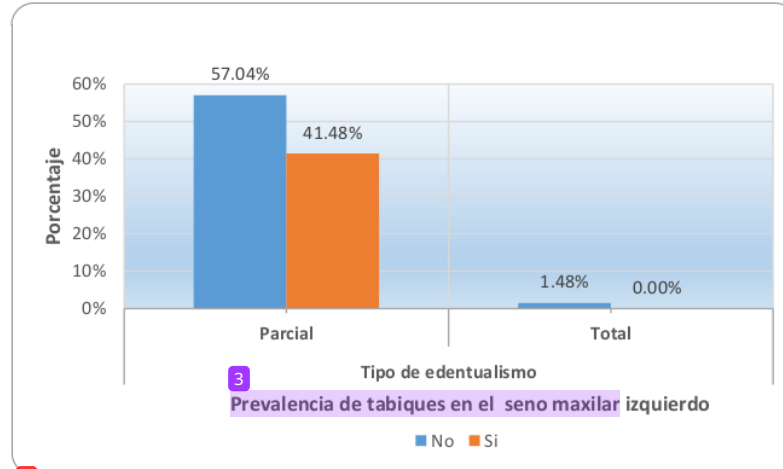
**TABLA N° 3**  
**PREVALENCIA DE TABIQUES EN EL SENO MAXILAR IZQUIERDO**  
**ASOCIADO AL TIPO DE EDENTULISMO EN RADIOGRAFÍAS**  
**PANORÁMICAS DIGITALES**

Prevalencia de tabiques en el seno maxilar izquierdo	Tipo de edentulismo				Total	
	Parcial		Total		Total	
	f	%	f	%	f	%
No	77	57.04	2	1.48	79	58.52
Si	56	41.48	0	0.00	56	41.48
<b>Total</b>	<b>133</b>	<b>98.52</b>	<b>2</b>	<b>1.48</b>	<b>135</b>	<b>100.00</b>

Fuente: Matriz de sistematización de datos

$\alpha = 0.05$      $gl = 1$      $\chi^2_c = 1.4390$      $\chi^2_t = 3.8415$      $p = 0.2303$

**GRÁFICO N° 3**  
**PREVALENCIA DE TABIQUES EN EL SENO MAXILAR IZQUIERDO**  
**ASOCIADO AL TIPO DE EDENTULISMO EN RADIOGRAFÍAS**  
**PANORÁMICAS DIGITALES**



Fuente: Tabla N° 3.

## INTERPRETACIÓN

La tabla N° 3 muestra la prevalencia de tabiques en el seno maxilar izquierdo asociado al tipo de edentulismo en radiografías panorámicas digitales, y en una muestra de 135 pacientes se observó:

Acerca del tipo de edentulismo de los pacientes; el 98.52% presentaron edentulismo parcial y solo el 1.48% presentaron edentulismo total

En cuanto a la prevalencia de tabiques en el seno maxilar izquierdo de los pacientes; el 58.52% no presentaron tabiques y el 41.48% si presentaron tabiques.

Además, del 98.52% de pacientes con edentulismo parcial; el 57.04% no presentaron tabiques en el seno maxilar izquierdo y el 41.48% si presentaron tabiques. Del 1.48% de pacientes con edentulismo total, ninguno presentó tabiques en el seno maxilar izquierdo.

A través de la prueba chi-cuadrado de Pearson, se determina que no existe asociación significativa entre el tipo de edentulismo y la prevalencia de tabiques en el seno maxilar izquierdo en radiografías panorámicas digitales del Centro radiológico IMAXCENTER3D 023, donde el valor  $p = 0.2303$ .

**TABLA N° 4**  
**ASOCIACIÓN ENTRE EL NÚMERO DE TABIQUES EN EL SENO MAXILAR DERECHO Y EL TIPO DE EDENTULISMO EN RADIOGRAFÍAS PANORÁMICAS DIGITALES**

Número de tabiques en el seno maxilar derecho	Tipo de edentulismo Parcial		Tipo de edentulismo Total		Total	
	f	%	f	%	f	%
No presenta	72	53.33	1	0.74	73	54.07
Un tabique	55	40.74	1	0.74	56	41.48
Dos tabiques	6	4.44	0	0.00	6	4.44
<b>Total</b>	<b>133</b>	<b>98.52</b>	<b>2</b>	<b>1.48</b>	<b>135</b>	<b>100.00</b>

Fuente: Matriz de sistematización de datos

$\alpha = 0.05$

$gl = 2$

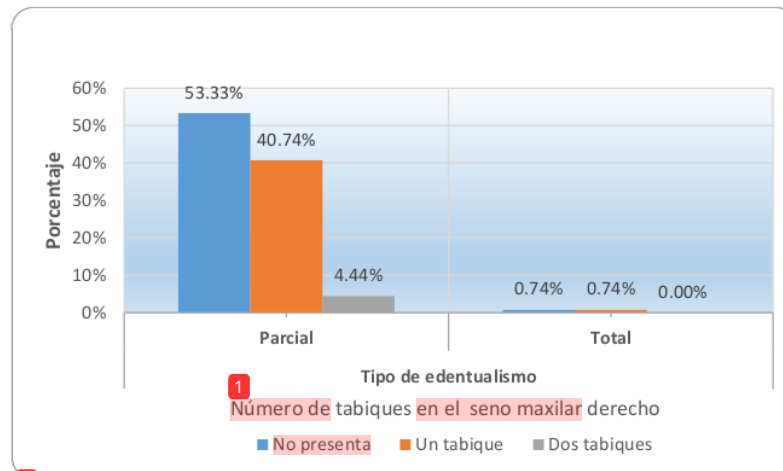
$X_c^2 = 0.1320$

$X_t^2 = 5.9915$

$p = 0.9361$

**GRÁFICO N° 4**

**ASOCIACIÓN ENTRE EL NÚMERO DE TABIQUES EN EL SENO MAXILAR DERECHO Y EL TIPO DE EDENTULISMO EN RADIOGRAFÍAS PANORÁMICAS DIGITALES**



Fuente: Tabla N° 4.

## INTERPRETACIÓN

La tabla N° 4 muestra la asociación entre el número de tabiques en el seno maxilar derecho y el tipo de edentulismo en radiografías panorámicas digitales <sup>1</sup> 2023, y en una muestra de 135 pacientes se observó:

Respecto al edentulismo de los pacientes; el 98.52% presentaron edentulismo parcial y solo el 1.48% de los pacientes presentaron edentulismo total

Sobre el número de tabiques en el seno maxilar derecho; el 54.07% no presentó tabiques, el 41.48% presentó un tabique y el 4.44% dos tabiques.

Además, del 98.52% de los pacientes con edentulismo parcial; el 53.33% no presentaban tabiques en el seno maxilar derecho, el 40.47% presentaban un tabique y el 4.44% dos tabiques. Del 1.48% de los pacientes con edentulismo total; el 0.74% no presentaban tabiques y el 0.74% presentaban un tabique en el seno maxilar derecho.

A través de <sup>1</sup> la prueba chi-cuadrado de Pearson se determina que no existe asociación significativa entre el tipo de edentulismo y el número de tabiques en el seno maxilar derecho en radiografías panorámicas digitales del centro de radiología oral IMAXCENTER3D, donde el valor  $p = 0.9361$ .

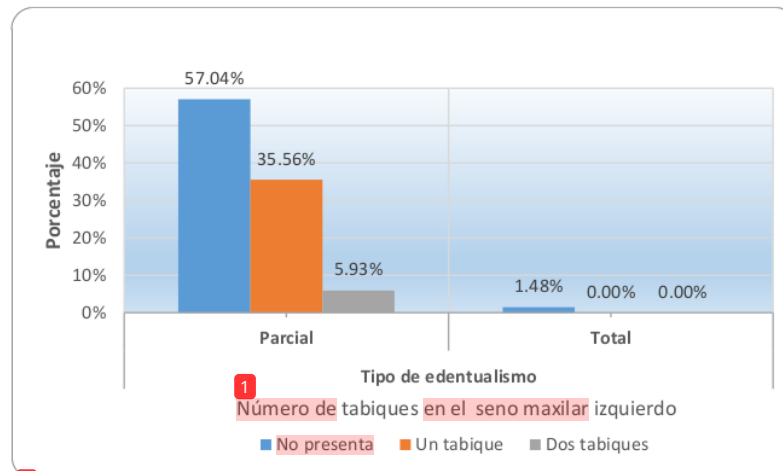
**TABLA N° 5**  
**ASOCIACIÓN ENTRE EL NÚMERO DE TABIQUES EN EL SENO MAXILAR**  
**IZQUIERDO Y EL TIPO DE EDENTULISMO EN RADIOGRAFÍAS**  
**PANORÁMICAS DIGITALES**

Número de tabiques en el seno maxilar izquierdo	Tipo de edentulismo				Total	
	Parcial		Total		Total	
	f	%	f	%	f	%
No presenta	77	57.04	2	1.48	79	58.52
Un tabique	48	35.56	0	0.00	48	35.56
Dos tabiques	8	5.93	0	0.00	8	5.93
<b>Total</b>	<b>133</b>	<b>98.52</b>	<b>2</b>	<b>1.48</b>	<b>135</b>	<b>100.00</b>

Fuente: Matriz de sistematización de datos

$$\alpha = 0.05 \quad gl = 2 \quad X_c^2 = 1.43900 \quad X_t^2 = 5.9915 \quad p = 0.4870$$

**GRÁFICO N° 5**  
**ASOCIACIÓN ENTRE EL NÚMERO DE TABIQUES EN EL SENO MAXILAR**  
**IZQUIERDO Y EL TIPO DE EDENTULISMO EN RADIOGRAFÍAS**  
**PANORÁMICAS DIGITALES**



Fuente: Tabla N° 5.

## INTERPRETACIÓN

La tabla N° 5 muestra la asociación entre el número de tabiques en el seno maxilar izquierdo y el tipo de edentulismo en radiografías panorámicas digitales, donde de una muestra de 135 pacientes se observó:

Sobre el edentulismo de los pacientes; el 98.52% los pacientes presentaron edentulismo parcial y solo el 1.48% los pacientes presentaron edentulismo total

En cuanto el número de tabiques en el seno maxilar izquierdo de los pacientes; el 58.52% no presentaron tabiques, el 35.56% presentaron un tabique y el 5.93% dos tabiques.

Además, del 98.52% de pacientes con edentulismo parcial; el 57.04% presentaban tabiques en el seno maxilar izquierdo, el 35.56% presentó un tabique y el 5.93% dos tabiques. Del 1.48% de pacientes con edentulismo total, ninguno presentó tabiques en el seno maxilar izquierdo.

A través de la prueba chi-cuadrado de Pearson, no existe asociación significativa entre el tipo de edentulismo y el número de tabiques en el seno maxilar izquierdo en radiografías panorámicas digitales del centro de radiología oral IMAXCENTER3D donde el valor  $p = 0.4870$ .

**TABLA N° 6**  
**ASOCIACIÓN ENTRE LA LOCALIZACIÓN POR REGIONES DE TABIQUES**  
**EN EL SENO MAXILAR DERECHO Y EL TIPO DE EDENTULISMO EN**  
**RADIOGRAFÍAS PANORÁMICAS DIGITALES**

Localización por Región de tabiques en el seno maxilar derecho	Tipo de edentulismo				Total	
	Parcial		Total			
	f	%	f	%	f	%
No presenta	72	53.33	1	0.74	73	54.07
Anterior	21	15.56	0	0.00	21	15.56
Media	30	22.22	0	0.00	30	22.22
Posterior	4	2.96	1	0.74	5	3.70
Anterior y media	4	2.96	0	0.00	4	2.96
Media y posterior	2	1.48	0	0.00	2	1.48
<b>Total</b>	<b>133</b>	<b>98.52</b>	<b>2</b>	<b>1.48</b>	<b>135</b>	<b>100.00</b>

Fuente: Matriz de sistematización de datos

$$\alpha = 0.05$$

$$gl = 5$$

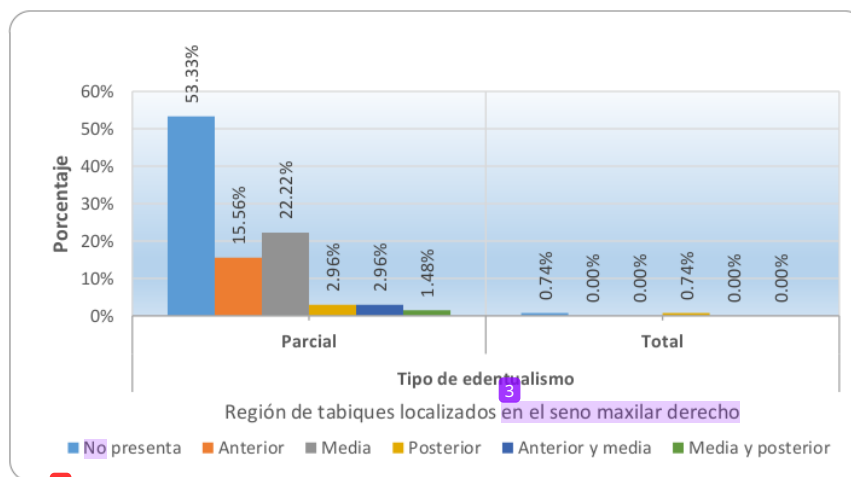
$$X_c^2 = 12.6110$$

$$X_t^2 = 11.0705$$

$$p = 0.0273$$

**GRÁFICO N° 6**

**ASOCIACIÓN ENTRE LA LOCALIZACIÓN POR REGIONES DE TABIQUES**  
**EN EL SENO MAXILAR DERECHO Y EL TIPO DE EDENTULISMO EN**  
**RADIOGRAFÍAS PANORÁMICAS DIGITALES**



Fuente: Tabla N° 6.

## INTERPRETACIÓN

La tabla N° 6 muestra la asociación entre la localización por regiones de tabiques en el seno maxilar derecho y el tipo de edentulismo en radiografías panorámicas digitales, donde de una muestra de 135 pacientes se observó.

Respecto al edentulismo de los pacientes; el 98.52% presentaron edentulismo parcial y solo el 1.48% edentulismo total

Sobre la localización por regiones de tabiques en el seno maxilar derecho de los pacientes; el 54.07% no presentaron tabiques, el 15.56% presentaron tabiques en la región anterior, el 22.22% presentaron tabiques en la región media, el 3.70% presentaron tabiques en la región posterior, el 2.96% presentaron tabiques en la región anterior y media, y el 1.48% presentaron tabiques en la región media y posterior.

Además, del 98.52% de pacientes con edentulismo parcial; el 53.33% no presentaron tabiques en el seno maxilar derecho, el 15.56% presentaron tabiques en la región anterior, el 22.22% presentaron tabiques en la región media, el 2.96% presentaron tabiques en la región posterior, el 2.96% presentaron tabiques en la región anterior y media, y el 1.48% presentaron tabiques en la región media y posterior. Del 1.48% de pacientes con edentulismo total; el 0.74% no presentaron tabiques en el seno maxilar derecho y el 3.70% presentaron tabiques en la región posterior.

A través de la prueba chi-cuadrado de Pearson se determina que existe asociación significativa entre el tipo de edentulismo y la localización por regiones de tabiques en el seno maxilar derecho en radiografías panorámicas digitales del centro de radiología oral IMAXCENTER3D, donde el valor  $p = 0.0273$ .

**TABLA N° 7**  
**ASOCIACIÓN ENTRE LA LOCALIZACIÓN POR REGIONES DE TABIQUES**  
**EN EL SENSO MAXILAR IZQUIERDO Y EL TIPO DE EDENTULISMO EN**  
**RADIOGRAFÍAS PANORÁMICAS DIGITALES**

Localización por Regiones de tabiques en el seno maxilar izquierdo	Tipo de edentulismo				Total	
	Parcial		Total			
	f	%	f	%	f	%
No presenta	77	57.04	2	1.48	79	58.52
Anterior	21	15.56	0	0.00	21	15.56
Media	23	17.04	0	0.00	23	17.04
Posterior	4	2.96	0	0.00	4	2.96
Anterior y media	2	1.48	0	0.00	2	1.48
Anterior y posterior	2	1.48	0	0.00	2	1.48
Media y posterior	4	2.96	0	0.00	4	2.96
<b>Total</b>	<b>133</b>	<b>98.52</b>	<b>2</b>	<b>1.48</b>	<b>135</b>	<b>100.00</b>

Fuente: Matriz de sistematización de datos

$$\alpha = 0.05$$

$$gl = 6$$

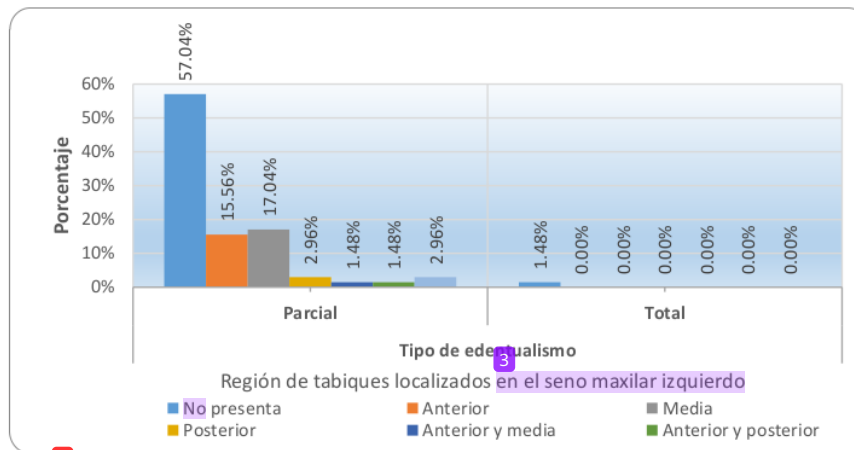
$$\chi^2_c = 1.4390$$

$$\chi^2_t = 12.5916$$

$$p = 0.9634$$

**GRÁFICO N° 7**

**ASOCIACIÓN ENTRE LA LOCALIZACIÓN POR REGIONES DE TABIQUES**  
**EN EL SENSO MAXILAR IZQUIERDO Y EL TIPO DE EDENTULISMO EN**  
**RADIOGRAFÍAS PANORÁMICAS DIGITALES**



Fuente: Tabla N° 7.

### INTERPRETACIÓN

La tabla N° 7 muestra la asociación entre la localización por regiones de tabiques en el seno maxilar izquierdo y el tipo de edentulismo en radiografías panorámicas digitales, y en 135 radiografías se observó lo siguiente.

Acerca del edentulismo de los pacientes; el 98.52% <sup>14</sup> presentaron edentulismo parcial y solo el 1.48% presentaron edentulismo total

<sup>6</sup> En cuanto a la localización por regiones de tabiques en el seno maxilar izquierdo de los pacientes; el 58.52% no presentaron tabiques, el 15.56% presentaron tabiques en la región anterior, el 17.04% presentaron tabiques en la región media, el 2.96% presentaron tabiques en la región posterior, el 1.48% presentaron tabiques en la región anterior y media, y el 1.48% presentaron tabiques en la región anterior y posterior y el 2.96% presentaron tabiques en la región media y posterior.

Además, del 98.52% de pacientes con edentulismo parcial; el 57.04% <sup>1</sup> no presentaron tabiques en el seno maxilar izquierdo, el 15.56% presentaron tabiques en la región anterior, el 17.04% presentaron tabiques en la región media, el 2.96% presentaron tabiques en la región posterior, el 1.48% presentaron tabiques en la región anterior y media, y el 1.48% presentaron tabiques en la región anterior y posterior y el 2.96% en la región media y posterior. Del 1.48% <sup>1</sup> de pacientes con edentulismo total; el 1.48% no presentaron tabiques en el seno maxilar izquierdo.

A través de la prueba chi-cuadrado de Pearson se determina que no existe asociación significativa entre el tipo de edentulismo y la localización por región de tabiques en el seno maxilar izquierdo en radiografías panorámicas digitales del Centro Radiológico IMAXCENTER3D 2023, siendo el valor  $p = 0.9634$ .

## DISCUSIÓN

Ésta investigación abordó <sup>1</sup> la relación entre el edentulismo y la prevalencia de tabiques en el seno maxilar, empleando radiografías panorámicas digitales en el Centro de Radiología Oral IMAXCENTER3D, Puno 2023. Los resultados obtenidos en este estudio se comparan con investigaciones previas realizadas por Heidari A, Toraman M, y Maestre L, proporcionando un marco de referencia para la discusión.

En concordancia con estudios previos, se observa una variabilidad significativa en la existencia <sup>2</sup> de los tabiques en los senos maxilares. Heidari A. (8) reporta una prevalencia del 40.5%, mientras que Toraman M. (9) y Maestre L. (10) muestran una prevalencia del 23.1% y 53.3%, respectivamente. <sup>3</sup> Estas diferencias podrían deberse a las variaciones en la muestra de pacientes, las técnicas radiográficas utilizadas o las poblaciones estudiadas. <sup>38</sup> Los resultados de ésta investigación indican que el 54.07% de los antros maxilares derechos y el 58.52% de los antros maxilares izquierdos no presentan tabiques. Estas cifras divergen de los estudios previos, sugiriendo que la prevalencia de tabiques en la población estudiada en Puno podría ser diferente a la de otras regiones.

Las investigaciones anteriores destacan la importancia <sup>6</sup> de la ubicación de los tabiques en el seno maxilar. Maestre L. informa que el 60% de los tabiques se encuentran en la región media, mientras que Toraman M. destaca que la mayoría se observa en la región posterior. En nuestro estudio, se observa una distribución diversa en la localización de tabiques. Para los senos maxilares derechos, <sup>6</sup> la mayoría de tabiques se encuentran en la región media (22.22%), seguida por la región anterior (15.56%). En cambio, para el seno maxilar izquierdo, la región

media (17.04%) predomina seguida de la región anterior (15.56%). Es crucial considerar la correlación de <sup>8</sup> la presencia de tabiques en los senos maxilares y el edentulismo. Resultados previos demuestran que el 54.07% de los antros maxilares derechos y el 58.52% de los antros maxilares izquierdos en los pacientes edéntulos no presentan tabiques. Estos hallazgos sugieren una posible correlación entre <sup>3</sup> la ausencia de dientes y la reducción en la prevalencia de tabiques.

Los resultados de González H. (11) y Shibli JA. (12) proporcionan un contexto importante para comprender la prevalencia de tabiques en pacientes con edentulismo. González H. señala que el 25% de los senos maxilares en su muestra presentaban tabiques, mientras que Shibli JA. reporta una prevalencia moderada del 21.58% en una población brasileña. En nuestro estudio, observamos que el 98.52% de los pacientes con <sup>3</sup> edentulismo parcial y el 1.48% con edentulismo total muestran variaciones significativas en la presencia de tabiques en ambos senos maxilares. <sup>7</sup> En el seno maxilar derecho, el 53.33% de los pacientes con edentulismo parcial no presentan tabiques, mientras que el 0.74% de los pacientes con edentulismo total carecen de tabiques en este seno. Estos hallazgos sugieren que la ausencia de dientes puede influir en la prevalencia de tabiques.

La comparación entre estudios previos y nuestros resultados destaca la importancia de examinar la presencia de tabiques de manera bilateral y unilateral. González H. y Shibli JA. informan sobre casos de tabiques bilaterales y unilaterales, lo cual es consistente con nuestros hallazgos. La presencia de tabiques en un solo seno o en ambos podría tener implicaciones para la

planificación de tratamientos odontológicos y cirugías maxilares en pacientes edéntulos.

Córdova SV. (15) aporta una visión generalizada de la frecuencia de tabicaciones a nivel nacional, señalando una prevalencia del 52.8%. La conclusión de que los adultos tienen un mayor porcentaje de variantes anatómicas, como tabicaciones, refuerza la idea de que la anatomía del seno maxilar varía significativamente en diferentes grupos de edad. En nuestro estudio, observamos que el 53.33%<sup>3</sup> de los pacientes con edentulismo parcial en el seno maxilar derecho no presentan tabiques, mostrando una discrepancia interesante con los resultados de Córdova SV. Esto sugiere que la presencia de dientes puede influir<sup>2</sup> en la anatomía del seno maxilar, afectando la prevalencia de tabiques. El estudio de Peña J. (3), enfatiza que en pacientes edéntulos parciales, los tabiques se presentan<sup>3</sup> en el seno maxilar derecho e izquierdo en un 24%. Contrariamente, nuestros resultados indican que en el 40.47% y el 35.56% de los pacientes con edentulismo parcial, no hay<sup>2</sup> tabiques en los senos maxilares derecho e izquierdo, respectivamente. Estas divergencias sugieren que la relación entre edentulismo parcial y la presencia de tabiques es compleja y puede depender de factores adicionales, como la ubicación específica del tabique en el seno maxilar.

García WA. (18), aborda la frecuencia y ubicación del septum, encontrando una<sup>7</sup> frecuencia del 32.77% y la ubicación frecuente fue en la unión de la pared interna y externa con un 37.93%. Nuestros resultados, sin embargo, indican que el

53.33%<sup>3</sup> de los pacientes con edentulismo parcial en el seno maxilar derecho no presentan tabiques.

Estas discrepancias resaltan la complejidad de la anatomía del seno maxilar y sugieren que la ubicación específica del septum puede variar significativamente en diferentes poblaciones.

Para Schriber M. et al. (16) los tabiques sinusales<sup>7</sup> son estructuras anatómicas frecuentes y se encuentran con la misma frecuencia en pacientes con un maxilar dentado y edéntulo contrasta con algunos de nuestros hallazgos, abriendo el debate sobre la influencia del edentulismo en la anatomía del seno maxilar. Es así que Schriber M. et al., encontraron un total de 60 septos sinusales en la mitad de los senos evaluados, con la mayoría ubicada en la región posterior.<sup>3</sup> Aunque en nuestro estudio observamos que el 53.33%<sup>3</sup> de los pacientes con edentulismo parcial en el seno maxilar derecho no presentan tabiques, y en el 57.04%<sup>2</sup> de los casos con edentulismo parcial en el seno maxilar izquierdo tampoco se encuentran tabiques. Esta discrepancia podría sugerir que la relación entre la dentición<sup>12</sup> y la presencia de tabiques en el seno maxilar puede variar en diferentes poblaciones o regiones geográficas.

Schriber M. et al.; concluyeron que los tabiques sinusales son igualmente frecuentes en pacientes con un maxilar dentado y edéntulo, indicando que el estado de la dentición no influye significativamente en la frecuencia de septos sinusales. En contraste, nuestros resultados muestran variaciones notables en la presencia de tabiques entre pacientes con edentulismo parcial y total. La divergencia en los resultados sugiere que la planificación de procedimientos odontológicos y maxilares podría necesitar una evaluación cuidadosa<sup>16</sup> de la

anatomía del seno maxilar en pacientes con edentulismo. La comprensión precisa de la distribución y frecuencia de tabiques, tiene un impacto directo en la seguridad y el éxito de intervenciones quirúrgicas y tratamientos odontológicos en esta población.

Esta discrepancia plantea interrogantes sobre <sup>24</sup> la relación precisa entre el edentulismo y la anatomía del seno maxilar, destacando <sup>1</sup> la necesidad de investigaciones adicionales para comprender mejor esta relación y sus posibles implicaciones clínicas.

En síntesis, este estudio proporciona una visión detallada de la relación entre edentulismo y <sup>10</sup> la presencia de tabiques en el seno maxilar en la población de Puno. Los resultados divergen en algunos aspectos de investigaciones previas, destacando la importancia de la variabilidad geográfica y poblacional en este fenómeno. Además, la relación observada entre la ausencia de dientes y la disminución de tabiques puede tener implicaciones clínicas relevantes para la planificación de tratamientos odontológicos y cirugías maxilares.

## CONCLUSIONES

**PRIMERA:** Del 98.52% de los pacientes con edentulismo parcial; el 45.19% presentaron tabiques <sup>30</sup> en el seno maxilar derecho y el 41.18% en el seno maxilar izquierdo. Del 1.48% los pacientes con edentulismo total; el 0.74% presentaron tabiques <sup>3</sup> en el seno maxilar derecho y ninguno presentó tabiques en el seno maxilar izquierdo. Por tanto, no <sup>2</sup> existe asociación significativa entre el edentulismo y la prevalencia de tabiques en el seno maxilar derecho ( $p = 0.9058$ ), ni <sup>2</sup> con la prevalencia de tabiques en el seno maxilar izquierdo ( $p = 0.2303$ ), en radiografías panorámicas digitales del Centro de Radiología Oral Imaxcenter3D, Puno 2023. (Tabla N° 2 y 3)

**SEGUNDA:** <sup>5</sup> La prevalencia de tabiques en el seno maxilar derecho fue de 45.93% y en el izquierdo fue de 41.48%. Por tanto., <sup>5</sup> la prevalencia de tabiques en el seno maxilar fue menor al 50%. (Tabla N° 2 y 3)

**TERCERA:** No existe asociación entre la prevalencia de <sup>1</sup> tabiques en el seno maxilar derecho e izquierdo con el edentulismo parcial y total (*derecho:  $p = 0.9058$ , izquierdo:  $p = 0.2303$* ) en radiografías panorámicas digitales. (Tabla N° 2 y 3)

**CUARTA:** Del 98.52% de pacientes con edentulismo parcial; el 40.47% presentaron un tabique <sup>3</sup> en el seno maxilar derecho y el 4.44% dos tabiques; el 35.56% presentaron un tabique <sup>3</sup> en el seno maxilar

izquierdo y el 5.93% dos tabiques. Del 1.48% los pacientes con edentulismo total; el 0.74% presentó un tabique en el lado derecho y ninguno en el izquierdo. Por tanto, el número de tabiques en el seno maxilar derecho e izquierdo no está asociado con el edentulismo parcial y ni con el edentulismo total en radiografías panorámicas digitales ( $p = 0.9361, p = 0.4870$ ). (Tabla N° 4 y 5)

**QUINTA:** La localización por regiones de tabiques en el seno maxilar derecho tienen asociación significativa con el edentulismo parcial y total ( $p = 0.0273$ ) en radiografías panorámicas digitales del centro de radiología oral IMAXCENTER3D, por el contrario, las regiones de tabiques en el seno maxilar izquierdo no tienen asociación con el edentulismo parcial y total, ( $p = 0.9634$ ). (Tabla N° 6 y 7)

## <sup>2</sup> RECOMENDACIONES

**PRIMERA:** A los Cirujanos Dentistas, solicitar a los pacientes otros medios de ayuda al diagnóstico como la tomografía cone beam que permite observar las estructuras anatómicas con mayor precisión a diferencia de las radiografías panorámicas digitales; ya que se visualiza las estructuras anatómicas en 3D.

**SEGUNDA:** A los Cirujanos Dentistas con especialidad, que planifiquen cirugías complejas en cercanía al seno maxilar, solicitar tomografía cone beam para un correcto diagnóstico y un adecuado plan de tratamiento y no se presenten complicaciones sobre todo cuando se coloquen implantes dentales.

**TERCERA:** A los internos de odontología, realizar prácticas pre-profesionales en centros de imagenología para poder reconocer y diferenciar los tabiques intrasinales de la superposición de imágenes que se presentan en las radiografías panorámicas

**CUARTA:** <sup>1</sup> A los bachilleres, investigar sobre la prevalencia de septum en el seno maxilar en pacientes dentados empleando la tomografía cone beam

**QUINTA:** A los bachilleres, replicar el estudio en centros radiológicos de otras regiones del Perú.

## REFERENCIAS BIBLIOGRÁFICAS

1. Hernández A, Vistoso A, Hernández R RJ. Presencia y Distribución de Tabiques Intrasinuales en el Piso del Seno Maxilar. *Int J Morphol*. 2011;29(4):1168–73.
2. Merchán GAP ZTM. Determinación Del Tamaño Bidimensional Del Seno Maxilar Mediante Radiografías Panorámicas. [Ecuador]: De Cuenca; 2018.
3. Peña J. “Variabilidad morfológica del seno maxilar en los pacientes que acuden al Hospital Militar Central Lima 2016” en Huánuco – Perú 2016.
4. Whaites E. Fundamentos de Radiología Dental. 4ta Ed. Vol. 4. España: Elsevier Masson; 2008. 488 P.
5. Semenoff L.; Semenoff TA; Pedro FL; Volpato ER; Machado MA; Borges AH. Radiografías panorámicas fiables para diagnosticar reabsorción ósea alveolar leves, *Revista nacional de Odontología* 2005;4(3):10-12.
6. Koymen R, Gocmen-Mas N, Karacayli U, Ortakoglu K, Ozen T YA. Anatomic evaluation of maxillary sinus septa: surgery and radiology. *Clin Anat*. 2009 Jul;22(5):563-70. doi: 10.1002/ca.20813. PMID: 19484797.
7. Jiménez JL, Herrera JC, Jiménez JD PE y MJ. Incidental findings on panoramic radiographs of the maxilla and mandible of young adult patients. *Rev ADM*; 74 25-31. 2017;
8. Variaciones anatómicas de los tabiques del seno maxilar de una población iraní mediante tomografía computarizada de haz cónico: estudio retrospectivo. *JOralRes [Internet]*. 30 de junio de 2020 [citado 4 de abril de 2023];9(3):171-9. Disponible en: <https://.heidari A, Salemi F, Arefpoor Z>.
9. Toraman M, Peker I, Degerli S, Cebeci ARİ SE. Comparison of cone-beam computed tomography and panoramic radiographs in detecting maxillary sinus septa. *J Istanb Univ Fac Dent*. 2016 Oct 1;50(3):8-14. doi: 10.17096/jiufd.84476. PMID: 28955570; PMCID: PMC5573509. Available from: <https://pubmed.ncbi.nlm.nih.gov/28955570/>
10. Maestre L, Carrillo C, Galán S, Peñarrocha M PM. Prevalence, location, and size of maxillary sinus septa: panoramic radiograph versus computed tomography scan. *J Oral Maxillofac Surg*. 2011 Feb;69(2):507-11. doi: 10.1016/j.joms.2010.10.033. PMID: 21238847. Available from:

<https://pubmed.ncbi.nlm.nih.gov/21238847/>

11. González H, Peñarrocha M, Guarinos J SM. A study of the septa in the maxillary sinuses and the subantral alveolar processes in 30 patients. *J Oral Implantol.* 2007;33(6):340-3. doi: 10.1563/1548-1336(2007)33[340:ASOTSI]2.0.CO;2. PMID: 18240793. Available from: <https://pubmed.ncbi.nlm.nih.gov/18240793/>
12. Shibli JA, Faveri M, Ferrari DS, Melo L, Garcia RV, d'Avila S, Figueiredo LC FM. Prevalence of maxillary sinus septa in 1024 subjects with edentulous upper jaws: a retrospective study. *J Oral Implantol.* 2007;33(5):293-6. doi: 10.1563/1548-1336(2007)33[293:POMSSI]2.0.CO;2. PMID: 17987862. Available from: <https://pubmed.ncbi.nlm.nih.gov/17987862/>
13. Kasabah S, Slezák R, Simůnek A, Krug J LM. Evaluation of the accuracy of panoramic radiograph in the definition of maxillary sinus septa. *Acta Medica (Hradec Kralove).* 2002;45(4):173-5. PMID: 12587786. Available from: <https://pubmed.ncbi.nlm.nih.gov/12587786/>
14. Yto EL. Variantes anatómicas del seno maxilar observadas en radiografías panorámicas en pacientes del Hospital Militar Central. 2019; Available from: [https://alicia.concytec.gob.pe/vufind/Record/RUNF\\_52aeff4344bb4283f1cf5474b92d26a5](https://alicia.concytec.gob.pe/vufind/Record/RUNF_52aeff4344bb4283f1cf5474b92d26a5)
15. Córdova SV. Frecuencia de variantes anatómicas y patologías en senos maxilares observadas en radiografías panorámicas de la Clínica Estomatológica Luis Vallejos Santoni Cusco 2017-2019. 2019; Available from: [https://alicia.concytec.gob.pe/vufind/Record/UACI\\_996aa997ebe601ec973fc1480d8985b8](https://alicia.concytec.gob.pe/vufind/Record/UACI_996aa997ebe601ec973fc1480d8985b8)
16. Schriber M, von Arx T, Sendi P, Jacobs R, Suter VG BM. Evaluating Maxillary Sinus Septa Using Cone Beam Computed Tomography: Is There a Difference in Frequency and Type Between the Dentate and Edentulous Posterior Maxilla? *Int J Oral Maxillofac Implants.* 2017 Nov/Dec;32(6):1324-1332. doi: 10.11607/jomi.5854. .
17. Gutiérrez M. Frecuencia de variantes anatómicas de los senos maxilares

evaluadas mediante tomografía computarizada volumétrica de pacientes que acudieron al Servicio De Radiología Oral Y Maxilofacial, Clínica Dental Docente, Universidad Peruana Cayetano Heredia, San I. 2016.

18. García WA. Frecuencia de las variantes anatómicas del seno maxilar observadas en tomografías Cone Beam tomadas en pacientes edéntulos en el sector postero-superior durante el periodo 2010-2014 en la CEC-UPCH. 2016; Available from: <https://repositorio.upch.edu.pe/handle/20.500.12866/136>
19. Ríos DM MM. Prevalencia de edentulismo parcial y necesidad protésica en pacientes que acuden al servicio de odontología en el Hospital Regional Hermilio Valdizán Medrano-Huánuco-2017 [Internet]. Universidad Nacional Hermilio Valdizán. 2018. Available from: <https://repositorio.unheval.edu.pe/bitstream/handle/20.500.13080/2998/T00082R63.pdf?sequence=1&isAllowed=y>
20. Vega E. Prevalencia de edentulismo parcial en pacientes adultos atendidos en la unidad de segunda especialización en estomatología de la universidad nacional de Trujillo. Grado de bachiller en estomatología. Trujillo, Perú: Universidad Nacional de Trujillo, 2017.
21. Frisancho M HK. Oclusión y ATM conceptos básicos. 2017.
22. Santilli I. Naturalización del Edentulismo en Poblaciones Vulnerables. Estudio de caso en Tilcara, Provincia de Jujuy. Argentina. Revista FOUNT. 2015; 33(1): 29 – 33.
23. Krennmair G., Ulm CW, Lugmayr H. & SP. The incidence, location, and height of maxillary sinus septa in the edentulous and dentate maxilla. *Journal of Oral and Maxillofacial Surgery: Official Journal of the American Association of Oral and Maxillofacial Surgeons*, 57(6), 667–671; discussion 671–. 1999;
24. Randolph WM., Ostir GV & MK. Prevalence of tooth loss and dental service use in older Mexican Americans. *Journal of the American Geriatrics Society*, 49(5), 585–589. 2001.
25. Flores JF. Edentulismo parcial y necesidad de tratamiento en los pacientes del laboratorio de la clínica estomatológica de la Universidad Nacional Toribio Rodríguez de Mendoza, Chachapoyas - 2018. [Internet]. 2019.

Available from:  
<https://repositorio.untrm.edu.pe/bitstream/handle/20.500.14077/1827/Flories Dávila Jeison Francisco.pdf?sequence=1&isAllowed=y>

26. Gutierrez VL., Leon RA. CD. Edentulismo y necesidad de tratamiento protésico en adultos de ámbito urbano marginal. *Revista estomatológica Herediana*. 2015; 25 (3): 179-183.
27. Gil JA, Rivero T, Leon X, Exposito M, Pérez I AM. Oral and general health conditions involved in periodontal status during pregnancy: a prospective cohort study. *Arch Gynecol Obstet*. 2022 Dec 13. doi: 10.1007/s00404-022-06843-3. Epub ahead of print. PMID: 36512113. Available from: <https://pubmed.ncbi.nlm.nih.gov/36512113/>
28. McGarry TJ, Nimmo A, Skiba JF, Ahlstrom RH, Smith CR KJ, NS. & A. Classification system for partial edentulism. *Journal of Prosthodontics: Official Journal of the American College of Prosthodontists*, 11(3), 181–193. 2002;
29. Avendaño EM. Prevalencia de edentulismo parcial y necesidad protésica en pacientes que acuden a la clínica de pre grado de la Facultad de Odontología de la Universidad Nacional Mayor de San Marcos del 2013 al 2014. [Tesis para optar el título de cirujano dentista]. Li.
30. Díaz P. Factores asociados al edentulismo en pacientes diagnosticados en la Clínica de la Facultad de Odontología UNMSM [Tesis Bach UNMSM]. Universidad Nacional Mayor de San Marcos; 2009.
31. Pecho A. Necesidad Protésica en Alumnos de 15 a 17 años de edad, de la I.E. 116 Abraham Valdelomar, distrito de San Juan de Lurigancho, Lima 2017. [Tesis pregrado]. [Lima]: Universidad Privada Norbert Wiener; 2018.
32. Roncal IM. Prevalencia de edentulismo total y grado de reabsorción del reborde residual en individuos de la tercera edad del albergue central "Ignacia Rodulfo Vda. de Canevaro", Lima 2010 [Tesis Pregrado]. Lima: UPNW; 2011.
33. Hidalgo I VJ. Oclusión en prótesis total. *Rev. Estomatol Herediana*. 2009; 19(2): 125-130.
34. Vázquez AC. Análisis y prevalencia de septos en el seno maxilar con el uso de tomografía computarizada de haz cónico. [Internet]. 2015. Available

from: <http://eprints.uanl.mx/11314/1/1080215458.pdf>

35. Chuquimarca B. Tipantuña V. Prevalencia de edentulismo parcial asociado a la calidad de vida de pacientes que acuden a la Clínica de Pregrado de la Facultad de Odontología, Universidad Central del Ecuador, 2016 – 2017. Título de Odontólogo. Quito, Ecuador: Universidad Central Del Ec.
36. Sato I, Kawai T, Yoshida S, Miwa Y IK, Asaumi R et al. Observing the bony canal structure of the human maxillary sinus in Japanese cadavers using cone beam CT. *Okajimas Folia Anat Jpn* 2010;87:123-8.
37. Figun M. y Garino R. Anatomía odontológica funcional y aplicada. Editorial "El Ateneo", 2ª impresión de la 11ª reimpression. Buenos Aires, Argentina, 2007: 520 pp.
38. Freitas A, Rosa JE SI. Radiología Odontológica. 6ta ed. Artes Médicas, 2004.
39. Al-Swiahb JN ADS. Computer-aided endoscopic sinus surgery: a retrospective comparative study. *Ann Saudi Med* 2010;30: 149-52.
40. Mc Growan DA, Baxter PW JJ. The maxillary sinus and its dental implications. 1st ed. London, United Kingdom: Wright Co.; 1993. pp. 1–25.
41. Williams PL, Bannister LH, Berry MM, Collins P, Dyson M, Dussek JE FM. Gray's anatomy. Edinburgh, United Kingdom: Churchill Livingstone; 1995. p. 1637.
42. Boyne PJ JR. Grafting of the maxillary sinus floor with autogenous marrow and bone. *J Oral Surg.* 1980;38(8):613–616.
43. Maestre L, Galán S, Rubio M, Peñarrocha M PD. Maxillary sinus septa: a systematic review. *Med Oral Patol Oral Cir Bucal.* 2010;15(2):383–386. doi: 10.4317/medoral.15.e383.
44. Gallego I, Sánchez MA, Berini L GC. Desplazamiento de un implante dental dentro del seno maxilar durante la segunda fase quirúrgica. *Av Periodon Implanto.* 2002; 14 (2): 81-88.
45. Sager FO. "Pneumatización del seno maxilar. Una propuesta de clasificación." Available from: <https://repositorio.ucam.edu/bitstream/handle/10952/1875/Tesis.pdf?sequence=1&isAllowed=y>
46. Fernández A. Sinusitis. Habilidades en Patología Infecciosa Respiratoria.

Medicina General 2000; 27: 761-70.

47. Negus VE. The function of the paranasal sinuses. Arch Otolaryng. 1957; 66:430-42.
48. Sato Y. The function of the paranasal sinuses. Otolaryngology. 1970; 42:523- 8.
49. Becker W. Otorrinolaringología. Manual ilustrado. Vol. 1. Barcelona: Ed Doyma SA; 1986.
50. Quiroz F. Anatomía Humana. 39th ed., Vol. I. Porrua.
51. Martínez AA, Calvo MC, Monleón C, Martínez LM, Martínez JJ PM. Origen y evolución de la forma y la función del aparato dentario humano. En: Gaona C, Navas J, eds. Los modelos alimentarios a debate: la interdisciplinariedad de la alimentación. Murcia: Universidad Católica San Antonio; 2003. p.39- 69.
52. Kaufman E. Maxillary sinus elevation surgery: an overview. Journal of Esthetic and Restorative Dentistry: Official Publication of the American Academy of Esthetic Dentistry ... [et Al.], 15(5), 272–282; discussion 283. 2003;
53. Vargas NJ. Anatomía de los senos maxilares: Correlación clínica y radiológica. 2014; Available from: [https://repositorioacademico.upc.edu.pe/bitstream/handle/10757/622584/vargas\\_an.pdf?sequence=5&isAllowed=y](https://repositorioacademico.upc.edu.pe/bitstream/handle/10757/622584/vargas_an.pdf?sequence=5&isAllowed=y)
54. Pinares J, Carrillo T, Guzmán IC, Ardila CM GC. Variabilidad anatómica de los senos maxilares y de estructuras involucradas en su vía de drenaje. Av EN Odontostomatol Vol 28 - Núm 2 - 2012.
55. Gosau M.; Rink D.; Driemel O. & Draenert FG. Maxillary sinus anatomy: a cadaveric study with clinical implications. Anat. Rec., 292(3):352-4, 2009.
56. Krennmair G, Ulm C LH. Maxillary sinus septa: Incidence, morphology and clinical implications. J Craniomaxillofac Surg. 1997;25(5):261–265.
57. Polzer I, Schimmel M, Müller F & BR. Edentulism as part of the general health problems of elderly adults. International Dental Journal, 60(3), 143–155. 2010.
58. Chanavaz M. Maxillary sinus: anatomy, physiology, surgery, and bone grafting related to implantology--eleven years of surgical experience (1979-

- 1990). *J. Oral Implantol.*, 16(3):199-209, 1990.
59. Underwood AS. An inquiry into the anatomy and pathology of the maxillary sinus. *J Anat Physiol.* 1910;44(Pt 4):354–369.
  60. Kim MJ, Jung UW, Kim CS, Kim KD, Choi SH, Kim CK CK. Maxillary sinus septa: Prevalence, height, location, and morphology. A reformatted computed tomography scan analysis. *J Periodontol.* 2006;77(5):903–908. doi: 10.1902/jop.2006.050247.
  61. Van den Bergh JP, ten Bruggenkate CM, Disch FJ TD. Anatomical aspects of sinus floor elevations. *Clin Oral Implants Res.* 2000;11(3):256–265. doi: 10.1034/j.1600-0501.2000.011003256.x.
  62. Poleti ML, Paes da Silva LM, Oliveira C, Capelozza LA, Chinellato EM & RR. Anatomical variation of the maxillary sinus in cone beam computed tomography. *Case Reports in Dentistry*, 2014, 707261. <http://doi.org/10.1155/2014/707261>.
  63. Almog DM RP. Ct-based dental imaging for implant planning and surgical guidance. *N Y State Dent J.* 2007;73(1):51–53.
  64. Ziccardi VB & BN. Complications of maxillary sinus augmentation. Quintessence, 201-8. 1999;
  65. Guimarães HJ, Kreich EM, Baldani MH, Luciano M, de Melo JC DML. Panoramic radiography in the diagnosis of carotid artery atheromas and the associated risk factors. *J Open Dent.* 2011; (5): 79-83.
  66. Choi JW. Assessment of panoramic radiography as a national oral examination tool: review of the literature. *Imaging Sci Dent.* 2011; 41 (1): 1-6.
  67. Ladeira DB, Cruz AD, Almeida SM BF. Evaluation of the panoramic image formation in different anatomic positions. *Braz Dent J.* 2010; 21 (5): 458-462.
  68. Langlais RP, Rodríguez IE MI. Principios de la selección e interpretación radiográfica. En: Miles D, Van M. Método clínico para el diagnóstico radiológico. *Clin Odontol* 1994. 1: 1-11.
  69. Aguilar O, Gallego C, Iriarte AAM QS. Prevalencia de hallazgos en radiografías panorámicas de rutina. *Rev Nal Odon UCC.* 2009; 5 (9): 15-20.

70. Heit O. Anatomía Del Seno Maxilar. Importancia Clínica De Las Arterias Antrales Y De Los Septum. 2017;5.
71. Chimenos E. Radiología En Medicina Bucal. 1ra Ed. Vol. 1. España: Masson; 2005. 228 P.
72. Garcia M, Morales PK RM. Radiografía Panorámica Convencional Y Digital. Revisión De La Literatura. [Salvador]: De El Salvador; 2003.
73. Urzua R. Técnicas Radiográficas Dentales Y Maxilofaciales. 1ra Ed. Venezuela: Amolca; 2005. 330 P.
74. White / Pharoah. Radiología Oral – Principios e Interpretación; Ediciones Harcourt; Cuarta Edición; España; 2002; Pág. 355-359, 364-366.
75. Friedrich P HP. Atlas Of Dental Radiology.Pdf. 1ra Ed. Thieme; 2007. 342 P.
76. Rouillon MG. Prevalencia de patologías sinusales diagnosticadas mediante tomografía de haz cónico en Centro de Radiodiagnóstico. [Guayaquil.Ecuador]: Católica De Santiago De Guayaquil; 2016.

# **ANEXOS**

**ANEXO N° 1**  
**MATRIZ DE CONSISTENCIA**  
**EDENTULISMO ASOCIADO A LA PREVALENCIA DE TABIQUES EN EL SENOS MAXILAR EN RADIOGRAFÍAS PANORÁMICAS DIGITALES**  
**DEL CENTRO DE RADIOLOGÍA ORAL IMAXCENTER3D, PUNO 2023**

PROBLEMA	OBJETIVOS	HIPÓTESIS	VARIABLES	DIMENSIONES	INDICADORES	ESCALA DE VALORES
<p><b>GENERAL</b></p> <p>¿Cuál es la asociación que existe entre el edentulismo y la prevalencia de tabiques en el seno maxilar en radiografías panorámicas digitales del Centro de Radiología Oral Imaxcenter3D, Puno 2023?</p> <p><b>ESPECÍFICOS:</b></p> <p>- ¿Cuál es la prevalencia de tabiques en el seno maxilar según el tipo de edentulismo en radiografías panorámicas digitales?</p> <p>- ¿Cuál es la asociación que existe entre el número de tabiques en el seno maxilar y el tipo de edentulismo en radiografías panorámicas digitales?</p> <p>- ¿Cuál es la asociación que existe entre la localización por regiones de tabiques en el seno maxilar y el tipo de</p>	<p><b>GENERAL</b></p> <p>Determinar la asociación que existe entre el edentulismo y la prevalencia de tabiques en el seno maxilar en radiografías panorámicas digitales del Centro de Radiología Oral Imaxcenter3D, Puno 2023</p> <p><b>ESPECÍFICOS:</b></p> <p>- Identificar la prevalencia de tabiques en el seno maxilar según el tipo de edentulismo en radiografías panorámicas digitales</p> <p>- Establecer la asociación que existe entre el número de tabiques en el seno maxilar y el tipo de edentulismo en radiografías panorámicas digitales</p> <p>- Especificar la asociación que existe entre la localización por regiones de tabiques en el seno maxilar y el tipo de</p>	<p><b>GENERAL</b></p> <p>Existe significativa asociación entre el edentulismo y la prevalencia de tabiques en el seno maxilar en radiografías panorámicas digitales del Centro de Radiología Oral Imaxcenter3D, Puno 2023</p> <p><b>ESPECÍFICOS:</b></p> <p>- La prevalencia de tabiques en el seno maxilar según el tipo de edentulismo en radiografías panorámicas digitales <b>es regular</b></p> <p>- Existe asociación entre el número de tabiques en el seno maxilar y el tipo de edentulismo en radiografías panorámicas digitales.</p> <p>- La localización por regiones de tabiques en el seno maxilar tiene asociación significativa con el tipo de</p>	<p>V.X. <b>Edentulismo</b></p>	<p>Tipo de edentulismo</p> <p>- Presencia de Tabiques</p> <p>- Número de tabiques</p> <p>- Localización de los tabiques</p>	<p>Maxilar superior</p> <p>Seno maxilar</p> <p>Piso del seno maxilar</p> <p>Región del seno maxilar</p>	<p>- Edentulismo parcial</p> <p>- Edentulismo total</p> <p>- Si/No</p> <p>- 1</p> <p>- 2</p> <p>- 3</p> <p>- más de 3</p> <p>- Región anterior</p> <p>- Región media</p> <p>- Región posterior</p> <p>- Región anterior y media posterior</p> <p>- Región media y posterior</p> <p>- Región anterior, media y posterior</p>

edentulismo en radiografías panorámicas digitales?	edentulismo en radiografías panorámicas digitales	edentulismo en radiografías panorámicas digitales	Variables Intervinientes Características personales	Hemiarcada	Lado	- Derecho /Izquierdo
					Género	- Masculino - Femenino
					Edad	- 20 a 40 años - 41 a 60 años - Más de 60 años

**ANEXO N° 2**  
**SOLICITUD Y CONSTANCIA DE EJECUCIÓN**



**UNIVERSIDAD ANDINA NÉSTOR CÁCERES VELÁSQUEZ**  
**FACULTAD DE ODONTOLOGÍA**  
**ESCUELA PROFESIONAL DE ODONTOLOGÍA**



"Año de la unidad, la paz y el desarrollo"

**SOLICITO: AUTORIZACIÓN PARA  
REALIZAR EJECUCIÓN DE PROYECTO DE  
INVESTIGACIÓN EN EL CENTRO  
RADIOLÓGICO IMAX CENTER – PUNO.**

**DRA. DANNAE MELISA MAMANI MONZON**  
**ADMINISTRADORA DEL CENTRO RADIOLÓGICO IMAXCENTER PUNO**

Yo, YASHIRA MADAI CARPIO CRUZ,  
identificada con DNI N° 71476909, con  
domicilio en Av. Circunvalación Sur 114 –  
Puno, ante usted muy respetuosamente me  
presento y expongo:

Que, siendo egresada de la escuela profesional de Odontología de la Universidad Andina Néstor Cáceres Velásquez, solicito a Ud. autorización para el uso de las radiografías panorámicas digitales que se encuentran en el sistema de registro computarizado en el centro de imagenología IMAX CENTER, PUNO, como parte del proyecto de investigación que lleva por título "EDENTULISMO ASOCIADO A LA PREVALENCIA DE TABIQUES EN EL SENO MAXILAR EN RADIOGRAFÍAS PANORÁMICAS DIGITALES DEL CENTRO DE RADDIOLOGÍA ORAL IMAX CENTER 3D, PUNO 2023" el cual vengo realizando para optar el título profesional de Cirujano Dentista.

Por lo expuesto, ruego a usted acceder a mi petición por ser justa y legal.

Puno, 2023

Yashira Madai Carpio Cruz  
DNI N°: 71476909

"Año de la unidad, la paz y el desarrollo"

## **CONSTANCIA**

**QUIEN SUSCRIBE:**

**CENTRO RADIOLÓGICO IMAXCENTER PUNO**

**HACE CONSTAR:**

Que la Srta, YASHIRA MADAI CARPIO CRUZ, con documento de identidad N° 71476909, egresada de la Escuela Profesional de Odontología de la Universidad Andina Néstor Cáceres Velásquez, ha ejecutado el Proyecto de Tesis titulado: "EDENTULISMO ASOCIADO A LA PREVALENCIA DE TABIQUES EN EL SENO MAXILAR EN RADIOGRAFÍAS PANORÁMICAS DIGITALES DEL CENTRO DE RADDIOLOGÍA ORAL IMAX CENTER 3D, PUNO 2023" en el centro radiológico IMAX CENTER – PUNO.

Se le expide la presente constancia a solicitud de la interesada para los fines que estime convenientes.

Puno, 2023

Atentamente.



GRUPO EMPRESARIAL S.A.C.  
IMAXCENTER S.A.C.

ELANOR PROCHIRI TRUJILLO  
DIRECTORA GENERAL

**CENTRO RADIOLÓGICO  
IMAXCENTER - PUNO**

## ANEXO N° 3

### FICHA DE ANÁLISIS RADIOGRÁFICO

*EDENTULISMO ASOCIADO A LA PREVALENCIA DE TABIQUES EN EL SENO MAXILAR EN RADIOGRAFÍAS PANORÁMICAS DIGITALES DEL CENTRO DE RADIOLOGÍA ORAL IMAXCENTER3D, PUNO 2023*

Ficha N°: .....

**GÉNERO:** MASCULINO ( )                      FEMENINO ( )

**EDAD:** 20 A 40 AÑOS ( )    41 A 60 AÑOS ( )    MÁS DE 60 AÑOS ( )

**I. TIPO DE EDENTULISMO:**

- EDENTULISMO PARCIAL

- EDENTULISMO TOTAL

**II. PREVALENCIA DE TABIQUES EN EL SENO MAXILAR**

LADO DERECHO		LADO IZQUIERDO	
SI	NO	SI	NO

**III. NÚMERO DE TABIQUES EN EL SENO MAXILAR**

LADO DERECHO		LADO IZQUIERDO	
1 tabique	( )	1 tabique	( )
2 tabiques	( )	2 tabiques	( )
3 tabiques	( )	3 tabiques	( )
Más de 3 tabiques	( )	Más de 3 tabiques	( )

#### **IV. LOCALIZACIÓN DE LOS TABIQUES EN EL SENOS MAXILAR**

<b>LADO DERECHO</b>	<b>LADO IZQUIERDO</b>
- Región anterior ( )	- Región anterior ( )
- Región media ( )	- Región media ( )
- Región posterior ( )	- Región posterior ( )
- Región anterior y media ( )	- Región anterior y media ( )
- Región anterior y posterior ( )	- Región anterior y posterior ( )
- Región media y posterior ( )	- Región media y posterior ( )
- Región anterior, media y posterior ( )	Región anterior, media y posterior ( )

Ficha de análisis radiográfico validado por juicio de 3 expertos

### ANEXO N° 4



"UNIVERSIDAD ANDINA NÉSTOR CÁCERES  
VELÁSQUEZ"  
FACULTAD DE ODONTOLOGÍA  
ESCUELA PROFESIONAL DE ODONTOLOGÍA



#### VALIDACIÓN DE INSTRUMENTO POR JUICIO DE EXPERTOS

EXPERTO: C.D. Esp. Elard Lucas Pacari Ramirez  
CARGO: Esp. Radiología Orol y Maxilofacial

Luego de analizar y evaluar la FICHA DE ANÁLISIS RADIOGRÁFICO, elaborado por la Bach. CARPIO CRUZ, YASHIRA MADAI, para la recolección de datos del Proyecto de Tesis titulado: EDENTULISMO ASOCIADO A LA PREVALENCIA DE TABIQUES EN EL SENO MAXILAR EN RADIOGRAFIAS PANORAMICAS DIGITALES DEL CENTRO DE RADIOLOGÍA ORAL IMAXCENTER3D, PUNO 2023. Se concluye:

Aspectos Generales	Si	No	OBS.
El instrumento contiene los ítems claros y precisos	X		
Los ítems permiten el logro de los objetivos de la investigación	X		
Los ítems están distribuidos en forma lógica y secuencial	X		
El número de ítems es suficiente para recoger la información	X		
<b>VALIDEZ</b>			
<b>APLICABLE:</b>	<b>SI (X)</b>	<b>NO ( )</b>	
<b>Validado por:</b>	CD. Esp. Elard L. Pacari Ramirez		

FIRMA DEL EXPERTO



"UNIVERSIDAD ANDINA NÉSTOR CÁCERES  
VELÁSQUEZ"  
FACULTAD DE ODONTOLOGÍA  
ESCUELA PROFESIONAL DE ODONTOLOGÍA



**VALIDACIÓN DE INSTRUMENTO POR JUICIO DE  
EXPERTOS**

EXPERTO: ..... *Peggy G. Cea Soriano* .....  
CARGO: ..... *Docente Clínica Odontología* .....

Luego de analizar y evaluar la FICHA DE ANÁLISIS RADIOGRÁFICO, elaborado por la Bach. CARPIO CRUZ, YASHIRA MADAI, para la recolección de datos del Proyecto de Tesis titulado: EDENTULISMO ASOCIADO A LA PREVALENCIA DE TABIQUES EN EL SENO MAXILAR EN RADIOGRAFIAS PANORAMICAS DIGITALES DEL CENTRO DE RADIOLOGÍA ORAL IMAXCENTER3D, PUNO 2023. *Se concluye:*

Aspectos Generales	Si	No	OBS.
El instrumento contiene los ítems claros y precisos	X		
Los ítems permiten el logro de los objetivos de la investigación	X		
Los ítems están distribuidos en forma lógica y secuencial	X		
El número de ítems es suficiente para recoger la información	X		
<b>VALIDEZ</b>			
<b>APLICABLE:</b>	<b>SI (X)</b>	<b>NO ( )</b>	
<b>Validado por:</b>			

FIRMA DEL EXPERTO

## VALIDACIÓN DE INSTRUMENTO POR JUICIO DE EXPERTOS

EXPERTO: KRISHNA YADINE HUAYHUA VARGAS

CARGO: CIRUJANO DENTISTA - DOCENTE FACULTAD ODONTOLÓGICA UANCV.

Luego de analizar y evaluar la FICHA DE ANÁLISIS RADIOGRÁFICO, elaborado por la **Bach. CARPIO CRUZ, YASHIRA MADAI**, para la recolección de datos del Proyecto de Tesis titulado: **EDENTULISMO ASOCIADO A LA PREVALENCIA DE TABIQUES EN EL SENO MAXILAR EN RADIOGRAFIAS PANORAMICAS DIGITALES DEL CENTRO DE RADIOLOGÍA ORAL IMAXCENTER3D, PUNO 2023. Se concluye:**

<i>Aspectos Generales</i>	<i>Si</i>	<i>No</i>	<i>OBS.</i>
<i>El instrumento contiene los ítems claros y precisos</i>	SI		
<i>Los ítems permiten el logro de los objetivo de la investigación</i>	SI		
<i>Los ítems están distribuidos en forma lógica y secuencial</i>	SI		
<i>El número de ítems es suficiente para recoger la información</i>	SI		
<b>VALIDEZ</b>			
<b>APLICABLE:</b>	<b>SI ( X )</b>		<b>NO( )</b>
<b>Validado por:</b>			

UNIVERSIDAD ANDINA "MESTROR CÁCERES VELASQUEZ"

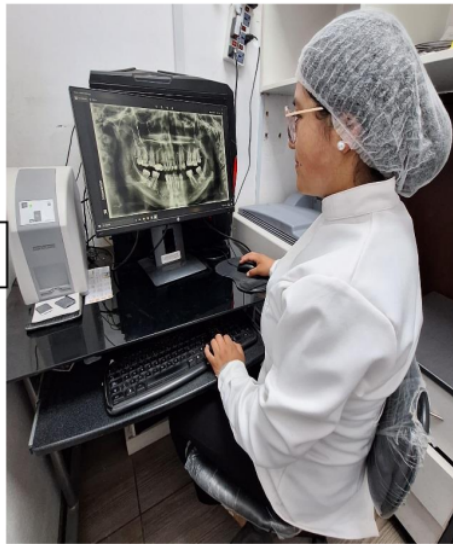.....  
Dra. Krishna Yadine Huayhua Vargas

FIRMA DEL EXPERTO

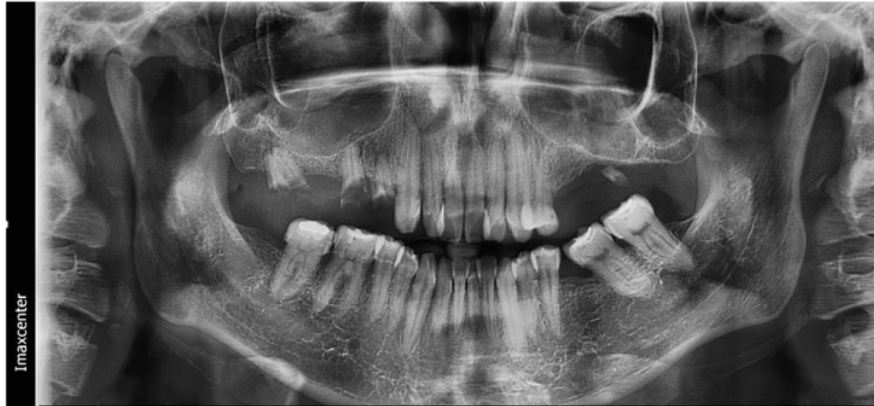**ANEXO Nº 5  
EVIDENCIA FOTOGRÁFICA**



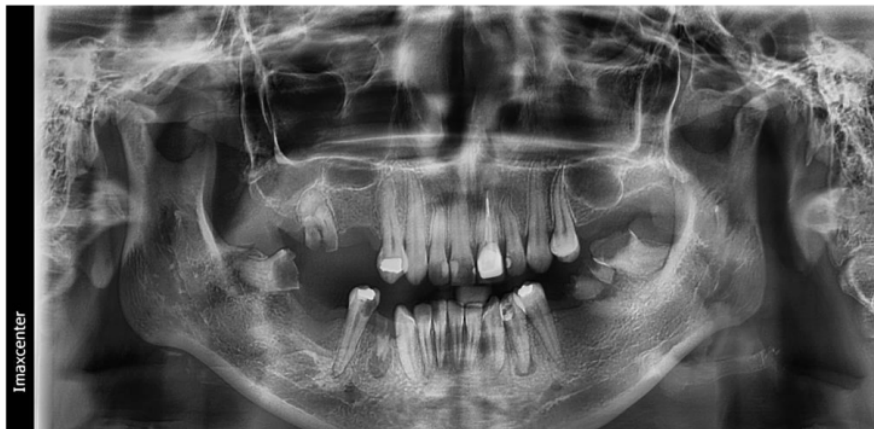**FOTOG. Nº 1: JUNTO AL EQUIPO PANORÁMICO  
DIGITAL EN EL CENTRO DE RADIOLOGÍA ORAL  
IMAXCENTER 3D**



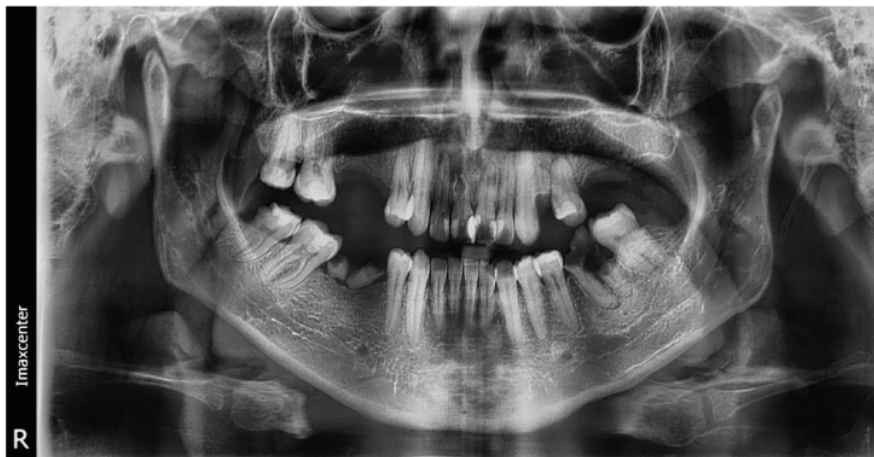**FOTOG. Nº 2: SELECCIONANDO RADIOGRAFÍAS  
PANORÁMICAS DIGITALES**



RX N° 1: PACIENTE EDÉNTULO PARCIAL Y PREVALENCIA DE TABIQUES EN SENO MAXILAR



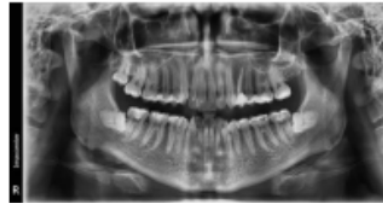RX N° 2: PACIENTE EDÉNTULO PARCIAL Y AUSENCIA DE TABIQUES EN SENO MAXILAR



## ANEXO N° 6 INFORME RADIOLÓGICO Y TOMOGRÁFICO

### DATOS DEL PACIENTE

Nombre: **Joel Andre, Paz Arivilca**  
Edad: **33 años**  
Referencia: **C.D**



### INFORME RADIOLÓGICO

*A la evaluación de la Radiografía Panorámica se observa:*

- Neumatización alveolar de los senos maxilares.
- Pieza 18: semi incluida, tártaro dental mesial.
- Piezas 17, 16, 15, 14, 13, 12, 11, 22, 25, 26, 27, 37, 35, 45, 46 y 47: restauración radiopaca coronaria.
- Pieza 24: restauración radiopaca coronaria, obturación de conductos.
- Pieza 28: ausente.
- Piezas 38 y 48: en posición horizontal, semi incluida, dilaceración radicular convergente, hipercementosis, no se evidencia espacio para el ligamento periodontal interradicular compatible con anquilosis, tercio apical radicular proyectada sobre el conducto dentario inferior.
- Pieza 36: tártaro dental mesial, restauración radiopaca coronaria.
- Piezas 33 y 43: giroversada.



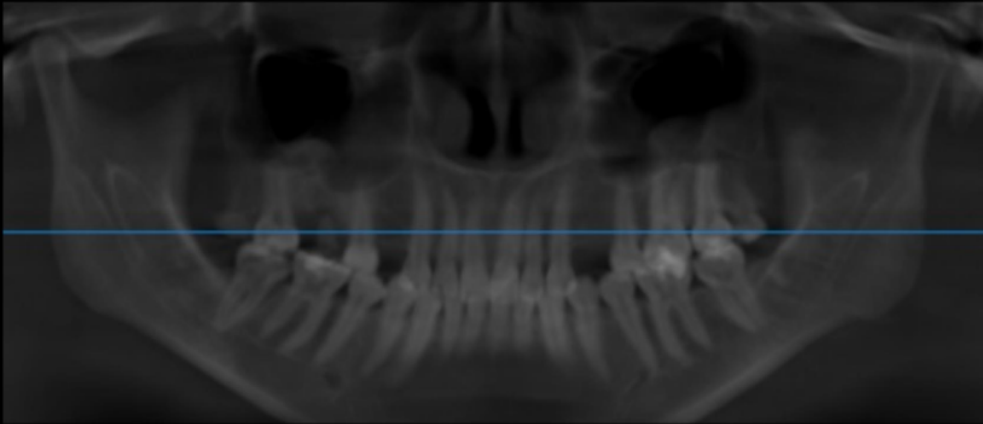
C.D. Esp. Janet K. Tenorio E.  
Radióloga Oral y Maxilofacial  
C.O.P. 27551 R.N.E. 1158



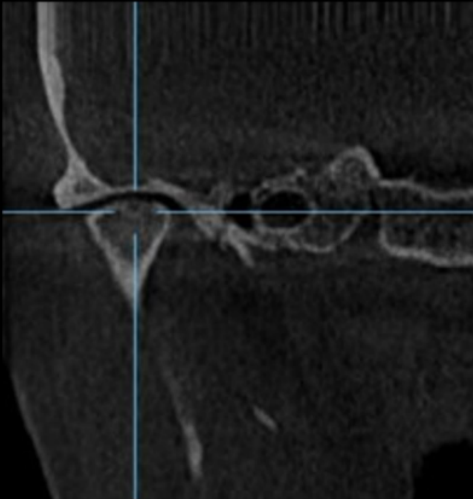
Nombre: YAKELIN, LLANOS ORTEGA  
Fecha de Nacimiento: 28.08.1995  
Fecha de Toma:  
Remitente: C.D

**TOMOGRAFIA COMPUTARIZADA CONE BEAM**

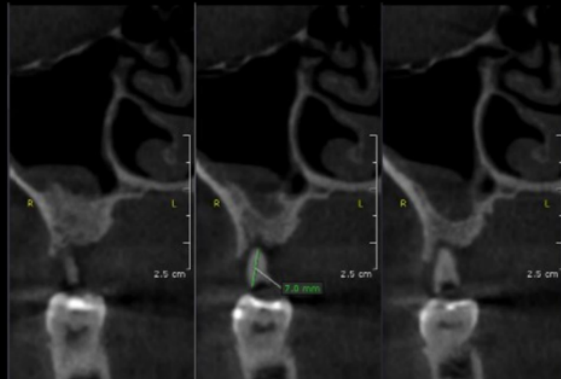
IMAGEN PANORAMICA



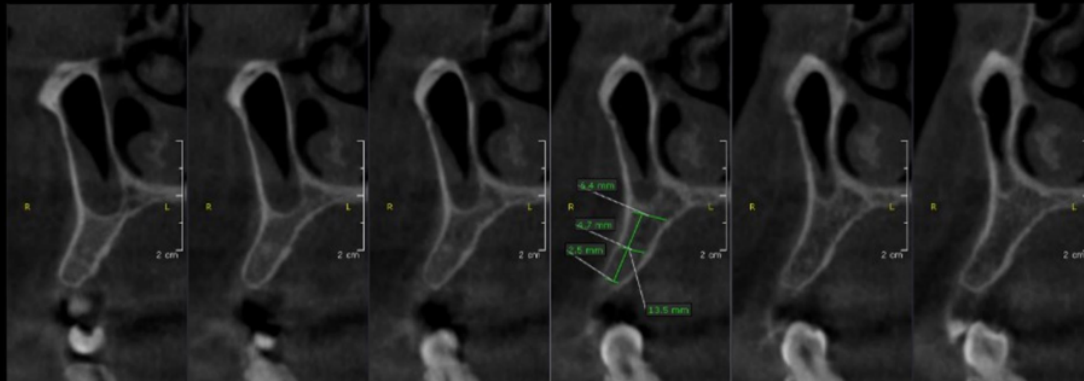
CORTE CORONAL  
CÓNDILO MANDIBULAR DERECHO



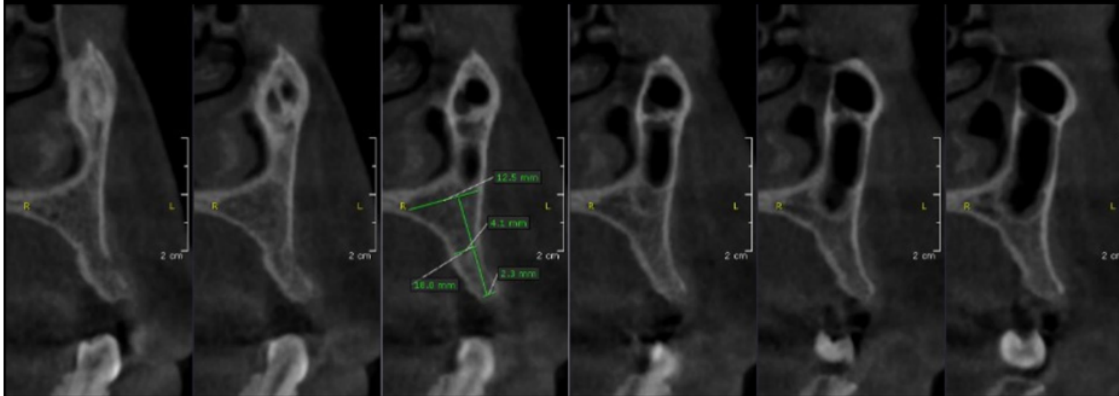
CORTES TRANSAXIAL  
PIEZA 16



CORTES TRANSAXIAL  
ZONA DE PIEZA 14

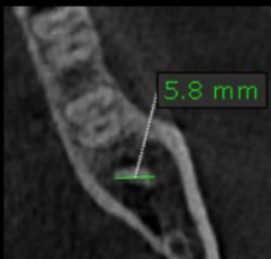

CORTES TRANSAXIAL  
ZONA DE PIEZA 24

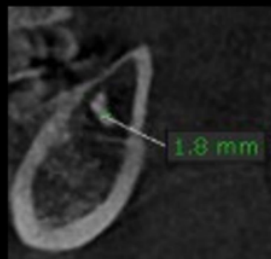


ZONA DE PIEZA 38

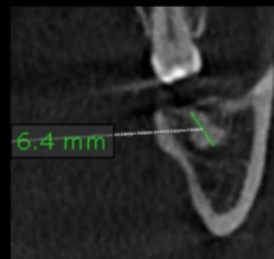
CORTE AXIAL



CORTE SAGITAL

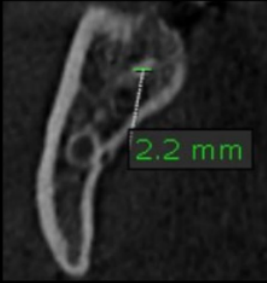

CORTE CORONAL

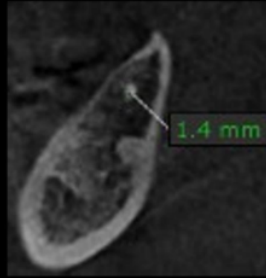


ZONA DE PIEZA 48

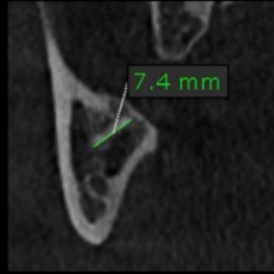
CORTE AXIAL



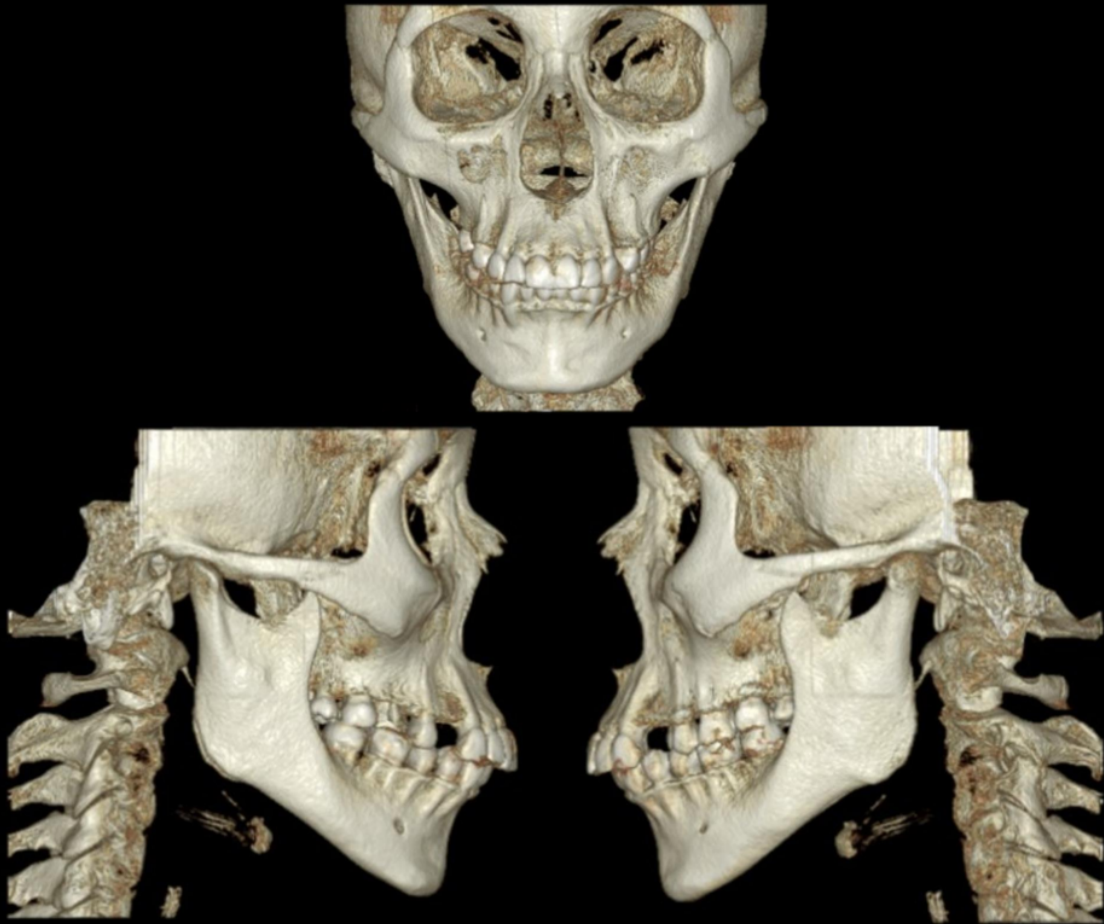CORTE SAGITAL



CORTE CORONAL



RECONSTRUCCION 3D



DATOS PERSONALES			
FECHA DE TOMA	19.12.2023	FECHA DE INFORME	
PACIENTE	YAKELIN, LLANOS ORTEGA		
EDAD	28 años		
DOCTOR(a)	CD.		

**A la evaluación de la tomografía volumétrica del maxilar superior se concluye:**

- Erosión de la cortical superior del cóndilo mandibular derecho y presencia de Quiste de Ely ubicado por debajo de la superficie superior del cóndilo mandibular derecho, signos tomográficos de osteoartrosis de la ATM.
- Engrosamiento de las mucosas basales de los senos maxilares.
- Piezas 18 y 28: microdiente.
- Pieza 16: remanente radicular de 7.0mm de longitud, ubicada sobre el reborde alveolar (sin soporte óseo).
- Pieza 14: ausente. Medidas del reborde alveolar edéntulo, tomadas a 4mm mesial de la pieza 14 y 3mm distal de la pieza 13: altura 13.5mm; ancho cervical 2.5mm; ancho medio 4.7mm; ancho apical 6.4mm.
- Pieza 24: ausente. Medidas del reborde alveolar edéntulo, tomadas a 4mm distal de la pieza 2.3 y a 4mm mesial de la pieza 24 y: altura 18.0mm; ancho cervical 2.3mm; ancho medio 4.1mm; ancho apical 12.5mm.
- Piezas 26, 27, 37, 36 y 47: restauración radiopaca coronaria.
- Pieza 38: ausente. Se evidencia imagen hiperdensa ubicada en zona de pieza 38, de forma amorfa con longitud céfalo-caudal de 6.4mm; ancho mesio-distal de 1.8mm y vestibulo-lingual de 5.8mm, descartar espícula dentaria vs osteoesclerosis idiopática.
- Pieza 46: extruida, restauración radiopaca coronaria.
- Pieza 48: ausente. Se evidencia imagen hiperdensa ubicada en zona de pieza 48, de forma amorfa con longitud céfalo-caudal de 7.4mm; ancho mesio-distal de 1.4mm y vestibulo-lingual de 2.2mm, a descartar espícula dentaria vs osteoesclerosis idiopática.

Se adjunta impresión con cortes axial, panorámico y transaxiales para visualización del estudio tomográfico, el cual le permitirá la evaluación multiplanar y reconstrucción tridimensional

Atentamente,



C.D. Esp. Janet K. Tenorio E.  
Radióloga Oral y Maxilofacial  
C.O.P. 27551 R.N.E. 1158






A	B	C	D	E	F	G	H	I	J
80	2	2	1	0	0	0	0	0	0
81	2	1	1	1	1	1	1	1	1
82	2	3	1	0	0	0	0	0	0
83	1	1	1	0	0	0	0	0	0
84	2	1	1	0	0	0	0	0	0
85	1	3	1	0	0	0	0	0	0
86	2	1	1	1	1	1	1	1	1
87	2	2	1	0	0	0	0	0	0
88	1	2	1	0	0	0	0	0	0
89	2	2	1	0	0	0	0	0	0
90	2	2	1	0	0	0	0	0	0
91	1	3	1	1	1	1	1	2	2
92	2	1	1	0	1	0	1	0	2
93	1	3	1	0	1	0	1	0	2
94	2	2	1	0	1	0	1	0	1
95	2	1	1	1	1	1	1	1	1
96	2	1	1	0	0	0	0	0	0
97	2	2	1	1	0	1	0	2	0
98	1	3	1	1	1	1	1	3	3
99	1	2	1	0	0	0	0	0	0
100	1	2	1	0	0	0	0	0	0
101	2	3	1	1	1	1	1	2	1
102	2	1	1	0	0	0	0	0	0
103	2	1	1	0	0	0	0	0	0
104	2	1	1	0	1	0	1	0	2
105	2	1	1	0	0	0	0	0	0
106	2	3	1	0	1	0	1	0	1
107	1	2	1	0	0	0	0	0	0
108	1	1	1	0	1	0	1	0	1
109	2	1	1	1	1	1	2	3	6
110	2	2	1	1	0	1	0	2	0
111	2	1	1	0	0	0	0	0	0
112	1	2	1	0	0	0	0	0	0
113	1	1	1	1	1	1	1	1	1
114	2	1	1	1	1	1	2	2	6
115	2	1	1	0	0	0	0	0	0
116	2	1	1	1	0	1	0	2	0
117	1	2	1	0	1	0	1	0	2
118	2	1	1	0	1	0	1	0	2
119	2	1	1	1	1	1	2	1	5
120	2	3	1	1	1	1	1	1	1
121	1	3	1	1	0	1	0	1	0
122	2	1	1	1	1	1	1	2	2
123	1	3	1	0	1	0	1	0	1

A	B	C	D	E	F	G	H	I	J
124	2	3	1	0	0	0	0	0	0
125	2	1	1	1	1	1	1	2	3
126	2	1	1	0	1	0	1	0	2
127	2	1	1	1	1	2	1	6	2
128	2	2	1	0	0	0	0	0	0
129	1	1	1	0	0	0	0	0	0
130	2	2	1	1	1	1	1	2	2
131	2	2	1	0	0	0	0	0	0
132	1	2	1	1	1	1	2	1	5
133	2	1	1	0	0	0	0	0	0
134	2	2	1	0	1	0	1	0	1
135	2	1	1	1	0	1	0	2	0

**UNIVERSIDAD ANDINA**  
**NÉSTOR CÁCERES VELÁSQUEZ**  
**FACULTAD DE ODONTOLOGÍA**  
**ESCUELA PROFESIONAL DE ODONTOLOGÍA**



**ARTÍCULO**

**EDENTULISMO ASOCIADO A LA PREVALENCIA DE  
TABIQUES EN EL SENO MAXILAR EN RADIOGRAFÍAS  
PANORÁMICAS DIGITALES DEL CENTRO DE  
RADIOLOGÍA ORAL IMAXCENTER3D, PUNO 2023**

PRESENTADO POR:

**Bach. YASHIRA MADAI CARPIO CRUZ**

PARA OPTAR EL TÍTULO PROFESIONAL DE  
**CIRUJANO DENTISTA**



**Dr. EDUARDO LUJAN URVIOLA**  
**DIRECTOR DE LA UNIDAD DE INVESTIGACIÓN**  
**DE LA FACULTAD DE ODONTOLOGÍA**

**JULIACA- PERÚ**

**2024**

**EDENTULISMO ASOCIADO A LA PREVALENCIA DE TABIQUES EN EL  
SENO MAXILAR EN RADIOGRAFÍAS PANORÁMICAS DIGITALES DEL  
CENTRO DE RADIOLOGÍA ORAL IMAXCENTER3D, PUNO 2023**

**EDENTULISM ASSOCIATED WITH THE PREVALENCE OF SEPTATIONS IN  
THE MAXILLARY SINUS IN DIGITAL PANORAMIC RADIOGRAPHS AT THE  
IMAXCENTER3D ORAL RADIOLOGY CENTER, PUNO 2023**

**CARPIO YM<sup>1</sup>**

**Facultad de Odontología**

Universidad Andina Néstor Cáceres Velásquez.

Juliaca - Perú

1. Bachiller en Odontología

---

**RESUMEN**

**Objetivo:** Determinar la asociación que existe entre el edentulismo y la prevalencia de tabiques en el seno maxilar en radiografías panorámicas digitales del Centro de Radiología Oral Imaxcenter3D, Puno 2023.

**Materiales y métodos:** Diseño no experimental, relacional, tipo retrospectivo, transversal, observacional y analítico; método cuantitativo. La población y muestra fueron 135 radiografías panorámicas digitales seleccionadas por conveniencia. La técnica fue la observación. El instrumento fue la ficha de análisis radiográfico validado por el juicio de 3 expertos. **Resultados:** del 98.52% de radiografías de pacientes que presentaron edentulismo parcial; el 53.33% no presentaron tabiques en

el seno maxilar derecho y el 45.19% si presentaron tabiques en el seno maxilar derecho. así mismo, el 57.04% no presentaron tabiques en el seno maxilar izquierdo y el 41.48% si presentaron tabiques en el seno maxilar izquierdo. Del 1.48% de los pacientes con edentulismo total; el 0.74% no presentaron tabiques en el seno maxilar derecho y el 0.74% si presentaron tabiques en el seno maxilar derecho, sin embargo ninguno presentó tabiques en el seno maxilar izquierdo. A la prueba chi-cuadrado de Pearson se obtuvo un valor  $p=0.9058 > 0.05$  para el seno maxilar derecho y valor  $p=0.2303 > 0.05$  para el seno maxilar izquierdo. **Conclusión:** no existe asociación significativa entre el edentulismo y la prevalencia de

tabiques en el seno maxilar en radiografías panorámicas digitales.

**Palabras clave:** Arcada desdentada arcada parcialmente edéntula, seno maxilar

### ABSTRACT

**Objective:** Determine the association between edentulism and the prevalence of septations in the maxillary sinus in digital panoramic radiographs of the Imaxcenter3D Oral Radiology Center, Puno 2023.

**Materials and methods:** Non-experimental, relational, retrospective, transversal, observational and analytical design; quantitative method. The population and sample were 135 digital panoramic radiographs selected by convenience. The technique was observation. The instrument was the radiographic analysis sheet validated by the judgment of 3 experts. **Results:** 98.52% of radiographs of patients who presented partial edentulism; 53.33% did not present septations in the right maxillary sinus and 45.19% did present septations in the right maxillary sinus. Likewise, 57.04% did not present partitions in the left

maxillary sinus and 41.48% did present partitions in the left maxillary sinus. Of 1.48% of patients with total edentulism; 0.74% did not present partitions in the right maxillary sinus and 0.74% did present partitions in the right maxillary sinus, however none presented partitions in the left maxillary sinus. The Pearson chi-square test obtained a value of  $p=0.9058 >0.05$  for the right maxillary sinus and a value  $p=0.2303 >0.05$  for the left maxillary sinus. **Conclusion:** there is no significant association between edentulism and the prevalence of septations in the maxillary sinus in digital panoramic radiographs.

**Keywords:** Edentulous arch, partially edentulous arch, maxillary sinus

### INTRODUCCIÓN

El edentulismo es la pérdida de piezas dentarias, éste determina cambios en la morfología de ambos maxilares en todos sus niveles. (1) Los senos maxilares o antro de Highmore son cavidades sinusales con una mayor medida, están contenidos en el maxilar superior, por lo general poseen una morfología piramidal con base lateral a las cavidades nasales. (2,3)

Dentro de los senos maxilares se pueden encontrar septum o tabiques intrasinosales, que se describen como una pared delgada del hueso de la cortical, con una cantidad, grosor y longitud variable, dichos septum dividirán los senos paranasales en 2 o más cavidades, surgen desde las paredes inferiores y laterales de los senos.(3)

Una anatomía normal de los senos maxilares se verá afectada por la neumatización producto del edentulismo, y también se podrá ver afectada por la presencia del tabique o tabiques intrasinosales, hecho que podría modificar a un posterior tratamiento rehabilitador protésico mediante implantes.(1)

Las radiografías panorámicas denominadas como ortopantomografías o radiografías de rotación, son un apoyo para el diagnóstico con la función de capturar las estructuras de la cara, la arcada superior e inferior y la estructura de soporte. (4)

Desde las imágenes que se reflejan en la radiografías panorámicas, se pueden describir distintas y diversas alteraciones, por lo cual las prevalencias de estos hallazgos mediante el examen imagenológico, han reportado hasta un 96% de casos. (5)

## MATERIALES Y MÉTODOS:

Diseño no experimental, relacional, tipo retrospectivo, transversal, observacional y analítico; método cuantitativo. La población y muestra fueron 135 radiografías panorámicas digitales seleccionadas por conveniencia. La técnica fue la observación. El instrumento fue la ficha de análisis radiográfico validado por el juicio de 3 expertos.

## RESULTADOS:

**TABLA N°01  
FRECUENCIA DE PACIENTES  
SEGÚN SU GÉNERO Y EDAD QUE  
ASISTIERON AL CENTRO DE  
RADIOLOGÍA ORAL  
IMAXCENTER3D, PUNO**

Características	Categorías	f	%
Genero	Masculino	43	31.85
	Femenino	92	68.15
Edad	[20 - 40]	67	49.63
	[41 - 60]	45	33.33
	[61 - +]	23	17.04
Total		135	100.00

$\chi^2 = 46.169318$  Gl = 2 Valor de p = 0.001621  $\alpha = 0.05$

### Interpretación:

La tabla N° 1 muestra la frecuencia de pacientes según su género y edad, en el centro de radiología oral IMAXCENTER3D, Puno 2023, y en 135

radiografías panorámicas digitales se observó lo siguiente.

Sobre el género de los pacientes; el 31.85% fueron del género masculino, el 68.15% femenino.

Respecto a la edad de los pacientes; el 49.63% tenían de 20 a 40 años, el 33.33% de 41 a 60 años y el 17.04% de 61 a más años de edad.

**TABLA N°02**

**PREVALENCIA DE TABIQUES EN EL SENO MAXILAR DERECHO ASOCIADO AL TIPO DE EDENTULISMO EN RADIOGRAFÍAS PANORÁMICAS DIGITALES**

Prevalencia de tabiques en el seno maxilar derecho	Tipo de edentulismo					
	Parcial		Total		Total	
	f	%	f	%	f	%
No	72	53.33	1	0.74	73	54.07
Si	61	45.19	1	0.74	62	45.93
Total	133	98.52	2	1.48	135	100.00

$\chi^2 = 8.517122$  Gl = 2 Valor de p = 0.136507  $\alpha = 0.05$

**Interpretación:**

La tabla N° 2 muestra la prevalencia de tabiques en el seno maxilar derecho asociado al tipo de edentulismo en radiografías panorámicas digitales, y en 135 radiografías se observó lo siguiente.

Acerca del tipo edentulismo de los pacientes; el 98.52% presentaron edentulismo parcial y solo el 1.48% presentaron edentulismo total

Sobre la prevalencia de tabiques en el seno maxilar derecho; el 54.07% no presentaban tabiques y el 45.93% si presentaban.

Además, del 98.52% de pacientes con edentulismo parcial; el 53.33% no presentaron tabiques en el seno maxilar derecho y el 45% si presentaron tabiques. Del 1.48% los pacientes que presentaron edentulismo total; el 0.74% no presentó tabiques en el seno maxilar derecho y el 0.74% si presentaron tabiques.

A través de la prueba chi-cuadrado de Pearson, no existe asociación significativa entre el tipo de edentulismo y la prevalencia de tabiques en el seno maxilar derecho, en radiografías panorámicas digitales del centro de radiología oral IMAXCENTER3D, donde el valor p = 0.9058.

**TABLA N°3**

**PREVALENCIA DE TABIQUES EN EL SENO MAXILAR IZQUIERDO ASOCIADO AL TIPO DE EDENTULISMO EN RADIOGRAFÍAS PANORÁMICAS DIGITALES**

Prevalencia de tabiques en el seno maxilar izquierdo	Tipo de edentulismo					
	Parcial		Total		Total	
	f	%	f	%	f	%
No	77	57.04	2	1.48	79	58.52
Si	56	41.48	0	0.00	56	41.48
Total	133	98.52	2	1.48	135	100.00

$\chi^2 = 47.38914$  Gl = 2 Valor de p = 0.000939  $\alpha = 0.05$

### Interpretación:

La tabla N° 3 muestra la prevalencia de tabiques en el seno maxilar izquierdo asociado al tipo de edentulismo en radiografías panorámicas digitales, y en una muestra de 135 pacientes se observó:

Acerca del tipo edentulismo de los pacientes; el 98.52% presentaron edentulismo parcial y solo el 1.48% presentaron edentulismo total

En cuanto a la prevalencia de tabiques en el seno maxilar izquierdo de los pacientes; el 58.52% no presentaron tabiques y el 41.48% si presentaron tabiques.

Además, del 98.52% de pacientes con edentulismo parcial; el 57.04% no presentaron tabiques en el seno maxilar izquierdo y el 41.48% si presentaron tabiques. Del 1.48% de pacientes con edentulismo total, ninguno presentó tabiques en el seno maxilar izquierdo.

A través de la prueba chi-cuadrado de Pearson, se determina que no existe asociación significativa entre el tipo de edentulismo y la prevalencia de tabiques en el seno maxilar izquierdo en radiografías panorámicas digitales del Centro radiológico IMAXCENTER3D 023, donde el valor  $p = 0.2303$ .

**TABLA N°4**

### ASOCIACIÓN ENTRE EL NÚMERO DE TABIQUES EN EL SENO MAXILAR DERECHO Y EL TIPO DE EDENTULISMO EN RADIOGRAFÍAS PANORÁMICAS DIGITALES

Número de tabiques en el seno maxilar derecho	Tipo de edentulismo				Total	
	Parcial		Total			
	f	%	f	%	f	%
No presenta	72	53.33	1	0.74	73	54.07
Un tabique	55	40.74	1	0.74	56	41.48
Dos tabiques	6	4.44	0	0.00	6	4.44
Total	133	98.52	2	1.48	135	100.00

$$\chi^2 = 46.728535 \quad G1 = 2 \quad \text{Valor de } p = 0.001162 \quad \alpha = 0.05$$

### Interpretación:

La tabla N° 4 muestra la asociación entre el número de tabiques en el seno maxilar derecho y el tipo de edentulismo en radiografías panorámicas digitales 2023, y en una muestra de 135 pacientes se observó:

Respecto al edentulismo de los pacientes; el 98.52% presentaron edentulismo parcial y solo el 1.48% de los pacientes presentaron edentulismo total

Sobre el número de tabiques en el seno maxilar derecho; el 54.07% no presentó tabiques, el 41.48% presentó un tabique y el 4.44% dos tabiques.

Además, del 98.52% de los pacientes con edentulismo parcial; el 53.33% no presentaban tabiques en el seno maxilar derecho, el 40.47% presentaban un tabique y el 4.44% dos

tabiques. Del 1.48% de los pacientes con edentulismo total; el 0.74% no presentaban tabiques y el 0.74% presentaban un tabique en el seno maxilar derecho.

A través de la prueba chi-cuadrado de Pearson se determina que no existe asociación significativa entre el tipo de edentulismo y el número de tabiques en el seno maxilar derecho en radiografías panorámicas digitales del centro de radiología oral IMAXCENTER3D, donde el valor  $p = 0.9361$ .

#### **DISCUSIÓN:**

Ésta investigación abordó la relación entre el edentulismo y la prevalencia de tabiques en el seno maxilar, empleando radiografías panorámicas digitales en el Centro de Radiología Oral IMAXCENTER3D, Puno 2023. Los resultados obtenidos en este estudio se comparan con investigaciones previas realizadas por Heidari A, Toraman M, y Maestre L, proporcionando un marco de referencia para la discusión.

En concordancia con estudios previos, se observa una variabilidad significativa en la existencia de los tabiques en los senos maxilares. Heidari A. (8) reporta una prevalencia del 40.5%, mientras que

Toraman M. (9) y Maestre L. (10) muestran una prevalencia del 23.1% y 53.3%, respectivamente. Estas diferencias podrían deberse a las variaciones en la muestra de pacientes, las técnicas radiográficas utilizadas o las poblaciones estudiadas. Los resultados de ésta investigación indican que el 54.07% de los antros maxilares derechos y el 58.52% de los antros maxilares izquierdos no presentan tabiques. Estas cifras divergen de los estudios previos, sugiriendo que la prevalencia de tabiques en la población estudiada en Puno podría ser diferente a la de otras regiones. Las investigaciones anteriores destacan la importancia de la ubicación de los tabiques en el seno maxilar. Maestre L. informa que el 60% de los tabiques se encuentran en la región media, mientras que Toraman M. destaca que la mayoría se observa en la región posterior. En nuestro estudio, se observa una distribución diversa en la localización de tabiques. Para los senos maxilares derechos, la mayoría de tabiques se encuentran en la región media (22.22%), seguida por la región anterior (15.56%). En cambio, para el seno

grupos de edad. En nuestro estudio, observamos que el 53.33% de los pacientes con edentulismo parcial en el seno maxilar derecho no presentan tabiques, mostrando una discrepancia interesante con los resultados de Córdova SV. Esto sugiere que la presencia de dientes puede influir en la anatomía del seno maxilar, afectando la prevalencia de tabiques. El estudio de Peña J. (3), enfatiza que en pacientes edéntulos parciales, los tabiques se presentan en el seno maxilar derecho e izquierdo en un 24%. Contrariamente, nuestros resultados indican que en el 40.47% y el 35.56% de los pacientes con edentulismo parcial, no hay tabiques en los senos maxilares derecho e izquierdo, respectivamente. Estas divergencias sugieren que la relación entre edentulismo parcial y la presencia de tabiques es compleja y puede depender de factores adicionales, como la ubicación específica del tabique en el seno maxilar.

García WA. (18), aborda la frecuencia y ubicación del septum, encontrando una frecuencia del 32.77% y la ubicación frecuente fue en la unión de la pared interna y

externa con un 37.93%. Nuestros resultados, sin embargo, indican que el 53.33% de los pacientes con edentulismo parcial en el seno maxilar derecho no presentan tabiques.

Estas discrepancias resaltan la complejidad de la anatomía del seno maxilar y sugieren que la ubicación específica del septum puede variar significativamente en diferentes poblaciones.

Para Schriber M. et al. (16) los tabiques sinusales son estructuras anatómicas frecuentes y se encuentran con la misma frecuencia en pacientes con un maxilar dentado y edéntulo contrasta con algunos de nuestros hallazgos, abriendo el debate sobre la influencia del edentulismo en la anatomía del seno maxilar. Es así que Schriber M. et al., encontraron un total de 60 septos sinusales en la mitad de los senos evaluados, con la mayoría ubicada en la región posterior. Aunque en nuestro estudio observamos que el 53.33% de los pacientes con edentulismo parcial en el seno maxilar derecho no presentan tabiques, y en el 57.04% de los casos con edentulismo parcial en el

maxilar izquierdo, la región media (17.04%) predomina seguida de la región anterior (15.56%). Es crucial considerar la correlación de la presencia de tabiques en los senos maxilares y el edentulismo. Resultados previos demuestran que el 54.07% de los antros maxilares derechos y el 58.52% de los antros maxilares izquierdos en los pacientes edéntulos no presentan tabiques. Estos hallazgos sugieren una posible correlación entre la ausencia de dientes y la reducción en la prevalencia de tabiques.

Los resultados de González H. (11) y Shibli JA. (12) proporcionan un contexto importante para comprender la prevalencia de tabiques en pacientes con edentulismo. González H. señala que el 25% de los senos maxilares en su muestra presentaban tabiques, mientras que Shibli JA. reporta una prevalencia moderada del 21.58% en una población brasileña. En nuestro estudio, observamos que el 98.52% de los pacientes con edentulismo parcial y el 1.48% con edentulismo total muestran variaciones significativas en la presencia de tabiques en ambos senos maxilares. En el seno

maxilar derecho, el 53.33% de los pacientes con edentulismo parcial no presentan tabiques, mientras que el 0.74% de los pacientes con edentulismo total carecen de tabiques en este seno. Estos hallazgos sugieren que la ausencia de dientes puede influir en la prevalencia de tabiques.

La comparación entre estudios previos y nuestros resultados destaca la importancia de examinar la presencia de tabiques de manera bilateral y unilateral. González H. y Shibli JA. informan sobre casos de tabiques bilaterales y unilaterales, lo cual es consistente con nuestros hallazgos. La presencia de tabiques en un solo seno o en ambos podría tener implicaciones para la planificación de tratamientos odontológicos y cirugías maxilares en pacientes edéntulos.

Córdova SV. (15) aporta una visión generalizada de la frecuencia de tabicaciones a nivel nacional, señalando una prevalencia del 52.8%. La conclusión de que los adultos tienen un mayor porcentaje de variantes anatómicas, como tabicaciones, refuerza la idea de que la anatomía del seno maxilar varía significativamente en diferentes

seno maxilar izquierdo tampoco se encuentran tabiques. Esta discrepancia podría sugerir que la relación entre la dentición y la presencia de tabiques en el seno maxilar puede variar en diferentes poblaciones o regiones geográficas.

Schriber M. et al.; concluyeron que los tabiques sinusales son igualmente frecuentes en pacientes con un maxilar dentado y edéntulo, indicando que el estado de la dentición no influye significativamente en la frecuencia de septos sinusales. En contraste, nuestros resultados muestran variaciones notables en la presencia de tabiques entre pacientes con edentulismo parcial y total. La divergencia en los resultados sugiere que la planificación de procedimientos odontológicos y maxilares podría necesitar una evaluación cuidadosa de la anatomía del seno maxilar en pacientes con edentulismo. La comprensión precisa de la distribución y frecuencia de tabiques, tiene un impacto directo en la seguridad y el éxito de intervenciones quirúrgicas y

tratamientos odontológicos en esta población.

Esta discrepancia plantea interrogantes sobre la relación precisa entre el edentulismo y la anatomía del seno maxilar, destacando la necesidad de investigaciones adicionales para comprender mejor esta relación y sus posibles implicaciones clínicas.

En síntesis, este estudio proporciona una visión detallada de la relación entre edentulismo y la presencia de tabiques en el seno maxilar en la población de Puno. Los resultados divergen en algunos aspectos de investigaciones previas, destacando la importancia de la variabilidad geográfica y poblacional en este fenómeno. Además, la relación observada entre la ausencia de dientes y la disminución de tabiques puede tener implicaciones clínicas relevantes para la planificación de tratamientos odontológicos y cirugías maxilares.

#### **CONCLUSIÓN:**

Del 98.52% de los pacientes con edentulismo parcial; el 45.19% presentaron tabiques en el seno maxilar derecho y el 41.18% en el seno maxilar izquierdo. Del 1.48% los pacientes con edentulismo total; el 0.74% presentaron tabiques en el seno maxilar derecho y

ninguno presentó tabiques en el seno maxilar izquierdo. Por tanto, no existe asociación significativa entre el edentulismo y la prevalencia de tabiques en el seno maxilar derecho ( $p = 0.9058$ ), ni con la prevalencia de tabiques en el seno maxilar izquierdo ( $p = 0.2303$ ), en radiografías panorámicas digitales del Centro de Radiología Oral Imaxcenter3D, Puno 2023. (Tabla N° 2 y 3)

#### REFERENCIAS BIBLIOGRÁFICAS

1. Hernández A, Vistoso A, Hernández R RJ. Presencia y Distribución de Tabiques Intrasinusales en el Piso del Seno Maxilar. *Int J Morphol.* 2011;29(4):1168–73.
2. Merchán GAP ZTM. Determinación Del Tamaño Bidimensional Del Seno Maxilar Mediante Radiografías Panorámicas. [Ecuador]: De Cuenca; 2018.
3. Peña J. "Variabilidad morfológica del seno maxilar en los pacientes que acuden al Hospital Militar Central Lima 2016" en Huánuco – Perú 2016.
4. Whaites E. Fundamentos de Radiología Dental. 4ta Ed. Vol. 4. España: Elsevier Masson; 2008. 488 P.
5. Semenoff L.; Semenoff TA; Pedro FL; Volpato ER; Machado MA; Borges AH. Radiografías panorámicas fiables para diagnosticar reabsorción ósea alveolar leves, *Revista nacional de Odontología* 2005;4(3):10-12.
6. Koymen R, Gocmen-Mas N, Karacayli U, Ortakoglu K, Ozen T YA. Anatomic evaluation of maxillary sinus septa: surgery and radiology. *Clin Anat.* 2009 Jul;22(5):563-70. doi: 10.1002/ca.20813. PMID: 19484797.
7. Jiménez JL, Herrera JC, Jiménez JD PE y MJ. Incidental findings on panoramic radiographs of the maxilla and mandible of young adult patients. *Rev ADM*; 74 25-31. 2017;
8. Variaciones anatómicas de los tabiques del seno maxilar de una población iraní mediante tomografía computarizada de haz cónico: estudio retrospectivo. *JOralRes [Internet]*. 30 de junio de 2020 [citado 4 de abril de 2023];9(3):171-9. Disponible en: <https://.> Heidari A, Salemi F, Arefpoor Z.
9. Toraman M, Peker I, Degerli S, Cebeci ARİ SE. Comparison of cone-beam computed

tomography and panoramic radiographs in detecting maxillary sinus septa. J Istanbul Univ Fac Dent. 2016 Oct 1;50(3):8-14. doi: 10.17096/jiufd.84476. PMID: 28955570; PMCID: PMC5573509. Available from: <https://pubmed.ncbi.nlm.nih.gov/28955570/>

location, and size of maxillary sinus septa: panoramic radiograph versus computed tomography scan. J Oral Maxillofac Surg. 2011 Feb;69(2):507-11. doi: 10.1016/j.joms.2010.10.033. PMID: 21238847. Available from: <https://pubmed.ncbi.nlm.nih.gov/21238847/>

10. Maestre L, Carrillo C, Galán S, Peñarrocha M PM. Prevalence,



ANEXO 1  
FORMULARIO DE AUTORIZACIÓN

AUTORIZACIÓN PARA LA INCORPORACIÓN DE LOS  
TRABAJOS DE INVESTIGACIÓN  
EN EL REPOSITORIO INSTITUCIONAL UANCV

Formato digital

Fecha de entrega: 11-08-2024

1. Datos del autor (es):

Nombres y Apellidos: Yashira Madai Carpio Cruz  
Dirección: Av. Circunvalación Sur 114 - Puno  
DNI/Carné de Extranjería/Pasaporte N°: 71476909  
Teléfono: 960232883 email: yashimadai.03@gmail.com

Nombres y Apellidos: \_\_\_\_\_  
Dirección: \_\_\_\_\_  
DNI/Carné de Extranjería/Pasaporte N°: \_\_\_\_\_  
Teléfono: \_\_\_\_\_ email: \_\_\_\_\_

Facultad y/o Escuela de Posgrado: Odontología  
Escuela Profesional o Mención: Odontología  
Título o Grado Académico a optar: Cirujano Dentista  
Asesor: Dr. Rildo Paul Tapia Condori

Esta obra se encuentra dentro de las siguientes denominaciones:  
Trabajo de Investigación  Tesis  Trabajo de Suficiencia Profesional  Trabajo Académico

Título: Edentulismo asociado a la prevalencia de tabiques en el seno maxilar en radiografías panorámicas digitales del centro de radiología oral IMAXCENTER 3D, Puno 2023

Palabras claves, (3 a 5 términos): Arcado desdentada parcialmente edéntula, seno maxilar

¿Esta obra se desarrolló en la UANCV <sup>1,2</sup>?  
2

<sup>1</sup> Indicar si su producción intelectual ha empleado recursos tales como, instalaciones, laboratorios, insumos, equipos, bases de datos, asesoría técnica por parte del personal de la UANCV, financiamiento, entre otros relacionados.  
<sup>2</sup> Si su producción intelectual se desarrolló en la UANCV totalmente o parcialmente, deberá autorizar el depósito en el Repositorio de manera obligatoria.



### 2. Referencia de tesis:

Bachiller  Título  2da Especialidad  Maestría  Doctorado

### 3. Licencias:

#### a) Licencia estándar:

**Bajo los siguientes términos, autorizo el depósito de mi tesis en el Repositorio Digital de la UANCV.**

Con la autorización de depósito de mi producción Intelectual, otorgo a la Universidad Andina "Néstor Cáceres Velásquez" una licencia no exclusiva para reproducir, distribuir, comunicar al público, transformar (únicamente mediante su traducción a otros idiomas) y poner a disposición del público mi producción intelectual (incluido el resumen), en formato físico o digital, en cualquier medio, conocido o por conocerse, a través de los diversos servicios por la Universidad, creados o por crearse, tales como el Repositorio Digital de tesis UANCV, colección de producción intelectual, entre otros, en el Perú y en el extranjero por el tiempo y veces que considere necesarias, y libres de remuneraciones.

En virtud de dicha licencia, la Universidad Andina "Néstor Cáceres Velásquez" podrá reproducir mi producción intelectual en cualquier tipo de soporte y en más de un ejemplar, sin modificar su contenido, solo con propósitos de seguridad, respaldo y preservación.

Declaro que la producción intelectual es una creación de mi autoría y exclusiva titularidad, coautoría con titularidad compartida, y me encuentro facultado a conceder la presente licencia y, asimismo, garantizo que dicha producción intelectual no infringe derechos de autor de terceras personas.

La Universidad Andina "Néstor Cáceres Velásquez" consignará el nombre del y/o los autor(es) de la producción intelectual, y no le hará ninguna modificación más que la permitida en la licencia.

**Autorizo su publicación (marque con una X)**

- Sí, autorizo que se deposite inmediatamente.
- Sí, autorizo que se deposite a partir de la fecha (d/m/a): \_\_\_\_\_
- No autorizo.

#### b) Licencia CREATIVE COMMONS 4.0 INTERNACIONAL:

Si usted concede una licencia CREATIVE COMMONS sobre su producción intelectual, mantiene la titularidad de los derechos de autor de esta y, a la vez, permite que otras personas puedan reproducirla, comunicarla al público y distribuir ejemplares de esta, bajo las condiciones siguientes:

**¿Quiere permitir usos comerciales de su producción intelectual?**

**Sí:** significa que usted permite la reproducción, distribución y comunicación pública de la producción intelectual incluso con fines comerciales.

**No:** significa que usted permite la reproducción, y comunicación pública de la producción intelectual, pero sin fines comerciales.

- Sí autorizo
- No autorizo



**Jurisdicción de su Licencia**

Todas las licencias CREATIVE COMMONS son de ámbito mundial, sin embargo, usted puede elegir entre la opción “internacional” o una adaptada a su jurisdicción, como para el caso peruano.

La opción “internacional” emplea el lenguaje y la terminología de los tratados internacionales; en cambio, la adaptada a su jurisdicción, recoge las particularidades de la legislación peruana.

En consecuencia, **la opción “internacional” goza de una mayor eficacia a nivel mundial, gracias a que tiene jurisdicción neutral.** Mientras que la opción adaptada a la jurisdicción del Perú goza de una mayor eficacia ante los tribunales peruanos.

Internacional

Nacional

Línea de investigación: Odontología, Cirugía Oral y Medicina Oral - P31

Firma de Autor



huella digital

12 - Agosto del 2024

Fecha

# EDENTULISMO ASOCIADO A LA PREVALENCIA DE TABIQUES EN EL SENO MAXILAR EN RADIOGRAFÍAS PANORÁMICAS DIGITALES DEL CENTRO DE RADIOLOGÍA ORAL IMAXCENTER3D, PUNO 2023

## INFORME DE ORIGINALIDAD

26%

INDICE DE SIMILITUD

25%

FUENTES DE INTERNET

1%

PUBLICACIONES

14%

TRABAJOS DEL ESTUDIANTE

## FUENTES PRIMARIAS

1	Submitted to Universidad Andina Nestor Caceres Velasquez Trabajo del estudiante	11%
2	repositorio.uancv.edu.pe Fuente de Internet	4%
3	hdl.handle.net Fuente de Internet	3%
4	repositorio.utea.edu.pe Fuente de Internet	1%
5	eprints.uanl.mx Fuente de Internet	1%
6	revistas.cientifica.edu.pe Fuente de Internet	1%
7	docplayer.es Fuente de Internet	1%

8	Fuente de Internet	<1 %
9	repositorio.ucv.edu.pe Fuente de Internet	<1 %
10	eprints.ucm.es Fuente de Internet	<1 %
11	repositorio.ucam.edu Fuente de Internet	<1 %
12	www.scielo.cl Fuente de Internet	<1 %
13	pesquisa.bvsalud.org Fuente de Internet	<1 %
14	repositorio.urosevelt.edu.pe Fuente de Internet	<1 %
15	Submitted to Universidad Catolica Los Angeles de Chimbote Trabajo del estudiante	<1 %
16	minerva.usc.es Fuente de Internet	<1 %
17	repositorioacademico.upc.edu.pe Fuente de Internet	<1 %
18	repositorio.unapiquitos.edu.pe Fuente de Internet	<1 %
19	repositorio.udh.edu.pe Fuente de Internet	<1 %

<1 %

20

[www.coursehero.com](http://www.coursehero.com)

Fuente de Internet

<1 %

21

[repositorio.uwiener.edu.pe](http://repositorio.uwiener.edu.pe)

Fuente de Internet

<1 %

22

[repositorio.uax.es](http://repositorio.uax.es)

Fuente de Internet

<1 %

23

[repositorio.unica.edu.pe](http://repositorio.unica.edu.pe)

Fuente de Internet

<1 %

24

[dspace.ucuenca.edu.ec](http://dspace.ucuenca.edu.ec)

Fuente de Internet

<1 %

25

[repositorio.usanpedro.edu.pe](http://repositorio.usanpedro.edu.pe)

Fuente de Internet

<1 %

26

[tesis.ucsm.edu.pe](http://tesis.ucsm.edu.pe)

Fuente de Internet

<1 %

27

Submitted to Universidad Continental

Trabajo del estudiante

<1 %

28

Submitted to Universidad TecMilenio

Trabajo del estudiante

<1 %

29

Rafael Tajra Evangelista Araújo. "Análise volumétrica da condição dos seios maxilares, após reabilitação através de implantes zigomáticos: estudo retrospectivo utilizando

<1 %

tomografias feixe cônico", Universidade de  
Sao Paulo, Agencia USP de Gestao da  
Informacao Academica (AGUIA), 2020

Publicación

---

30	Submitted to Universidad Andina del Cusco Trabajo del estudiante	<1 %
31	James T. Marr. "Stone in the Maxillary Sinus", Radiology, 1955 Publicación	<1 %
32	cybertesis.unmsm.edu.pe Fuente de Internet	<1 %
33	repositorio.unfv.edu.pe Fuente de Internet	<1 %
34	repositorio.usfq.edu.ec Fuente de Internet	<1 %
35	acupunturahun.weebly.com Fuente de Internet	<1 %
36	1library.co Fuente de Internet	<1 %
37	repositorio.continental.edu.pe Fuente de Internet	<1 %
38	repository.ucc.edu.co Fuente de Internet	<1 %
39	worldwidescience.org Fuente de Internet	<1 %

---

---

Excluir citas      Apagado

Excluir bibliografía      Activo

Exclude assignment      Activo  
template

Excluir coincidencias      < 10 words